ПРАВИТЕЛЬСТВО МОСКВЫ
ДЕПАРТАМЕНТ ЗДРАВООХРАНЕНИЯ ГОРОДА МОСКВЫ

ISSN 2618-7124

ГБУЗ «НАУЧНО-ПРАКТИЧЕСКИЙ КЛИНИЧЕСКИЙ ЦЕНТР ДИАГНОСТИКИ И ТЕЛЕМЕДИЦИНСКИХ ТЕХНОЛОГИЙ ДЕПАРТАМЕНТА ЗДРАВООХРАНЕНИЯ ГОРОДА МОСКВЫ»

ЛУЧШИЕ ПРАКТИКИ ЛУЧЕВОЙ
И ИНСТРУМЕНТАЛЬНОЙ ДИАГНОСТИКИ

РУКОВОДСТВО ДЛЯ РЕНТГЕНОЛАБОРАНТОВ ПО ВЫПОЛНЕНИЮ ПРОТОКОЛОВ ИССЛЕДОВАНИЙ НА КОМПЬЮТЕРНОМ ТОМОГРАФЕ

Учебно-методическое пособие

Москва
2020

РАДИОЛОГИЯ МОСКВЫ
ДИАГНОСТИКА БУДУЩЕГО

ПРАВИТЕЛЬСТВО МОСКВЫ
ДЕПАРТАМЕНТ ЗДРАВООХРАНЕНИЯ ГОРОДА МОСКВЫ

СОГЛАСОВАНО

Главный внештатный специалист Департамента здравоохранения города Москвы по лучевой и инструментальной диагностике

_____С.П. Морозов

«19» мая 2020 г.

РЕКОМЕНДОВАНО

Экспертным советом по науке Департамента здравоохранения города Москвы № 7

«29» _____ 2020 г.

РУКОВОДСТВО ДЛЯ РЕНТГЕНОЛАБОРАНТОВ ПО ВЫПОЛНЕНИЮ ПРОТОКОЛОВ ИССЛЕДОВАНИЙ НА КОМПЬЮТЕРНОМ ТОМОГРАФЕ

Учебно-методическое пособие № 62

Москва
2020

УДК 615.84+616-073.75
ББК 53.6
Р 85

Серия «Лучшие практики лучевой и инструментальной диагностики»

Основана в 2017 году

Организация-разработчик:
Государственное бюджетное учреждение здравоохранения города Москвы «Научно-практический клинический центр диагностики и телемедицинских технологий Департамента здравоохранения города Москвы»

Составители:
Гомболевский В. А. – к.м.н., руководитель отдела развития качества радиологии ГБУЗ «НПКЦ ДиТ ДЗМ»
Морозов С. П. – д.м.н., профессор, главный внештатный специалист по лучевой и инструментальной диагностике ДЗМ и Минздрава России по ЦФО РФ, директор ГБУЗ «НПКЦ ДиТ ДЗМ»
Чернина В. Ю. – младший научный сотрудник отдела развития качества радиологии ГБУЗ «НПКЦ ДиТ ДЗМ»
Панина Е. В. – заведующая отделом развития лабораторного дела в лучевой диагностике ГБУЗ «НПКЦ ДиТ ДЗМ»
Омелянская О. В. – руководитель отдела координации научной деятельности ГБУЗ «НПКЦ ДиТ ДЗМ»
Бухтияров А. В. – эксперт отдела развития лабораторного дела в лучевой диагностики ГБУЗ «НПКЦ ДиТ ДЗМ»

Р 85 Руководство для рентгенолаборантов по выполнению протоколов исследований на компьютерном томографе: учебно-методическое пособие / сост. В. А. Гомболевский, С. П. Морозов, В. Ю. Чернина [и др.]. – М .: ГБУЗ «НПКЦ ДиТ ДЗМ», 2020. – 136 с.

Рецензенты:
Нуднов Николай Васильевич – д.м.н., профессор, заместитель директора по научной работе ФГБУ «РНЦРР» Минздрава России
Буренчев Дмитрий Владимирович – д.м.н., заведующий отделением рентгенологических и радионуклидных методов диагностики ГБУЗ «ГКБ им. А.К. Ерамишанцева ДЗМ»

Рекомендовано Ученым советом Научно-практического клинического центра диагностики и телемедицинских технологий ДЗМ в качестве учебно-методического пособия для обучающихся по основным и дополнительным профессиональным образовательным программам по специальности 31.08.09 «Рентгенология»

Учебно-методическое пособие предназначено для обучающихся медицинских вузов и колледжей, а также рентгенолаборантов, врачей-рентгенологов, руководителей медицинских организаций. Пособие содержит подробную информацию по выполнению основного списка существующих протоколов и реконструкций сканирования на компьютерных томографах, помогает унифицировать применение цифровых технологий, хранение и обработку информации о проведении исследований на компьютерных томографах.

СОДЕРЖАНИЕ

Определения....4
Обозначения и сокращения....5
Введение....6
Общие рекомендации....7
Фазы контрастирования....10
Ключевые точки принятия решений....11
Методика проведения компьютерной томографии головы....13
Методика проведения компьютерной томографии шеи....24
Методика проведения компьютерной томографии позвоночника....29
Методика проведения компьютерной томографии верхних и нижних конечностей....36
Методика проведения компьютерной томографии грудной клетки....44
Методика проведения компьютерной томографии сердца....53
Методика проведения компьютерной томографии брюшной полости....56
КТ-протоколы (список)....75
HEAD (Голова)....84
NECK (Шея)....96
CHEST (Грудная клетка)....99
ABD (Брюшная полость)....105
EXTREMITY (Конечности)....112
SPINE (Позвоночник)....113
Объединение протоколов....114
Формирование реконструкций....115
Заключение....122
Список рекомендуемой литературы....123
Приложение....124

ОПРЕДЕЛЕНИЯ

Инжектор – автоматический шприц-инжектор для внутривенного введения контрастного вещества (при двухколбовом инжекторе – с дополнительным введением физиологического раствора).

Locator /PreMonitoring / Localizer (Philips и Toshiba/Siemens / GE) – единичный скан с возможностью определения целевого места для оценки повышения плотности при внутривенном введении контрастного вещества. Положение «Locator» всегда равно позиции «Tracker / SureStart».

Tracker / SureStart /Monitoring / SmartPrep (Philips /Toshiba /Siemens / GE) – серия сканов, выполняемая на уровне установленной ранее цели, во время болюсного введения контрастного вещества, для достижения целевой плотности. Положение **«Locator /PreMonitoring / Localizer»** всегда совпадает с позицией **«Tracker / SureStart /Monitoring / SmartPrep».**

В данном учебно-методическом пособии использование этой опции будет называться **болюс-трекингом**.

Фильтр или Kernel (костный, легочный, мягкотканный, мозговой, сердечный) – это программа обработки «сырых данных» сканирования, результатом которой является получение реконструкции с определенной степенью сглаженности краев, необходимой для решений соответствующих диагностических задач.

Каждое сканирование называется «фазой», а его производные – «реконструкциями» (таблица 1).

Сканирование 1, фаза 1: НАТИВ

Таблица 1 – Реконструкция 1

AX	3x1,5 мм	Мягкотканный ф.	60/360	Широкий FOV
1	2	3	4	5

1) плоскость срезов – AX (аксиальная), COR (корональная = фронтальная), SAG (сагиттальная);

2) толщина каждого слоя реконструкции в одной серии и расстояние между каждой парой рядом расположенных слоев (например, 1x0,5 мм означает, что толщина каждого слоя = 1 мм, а через 0,5 мм будет следующий слой в 1 мм и т.д.);

3) фильтр (для каждой реконструкции должен быть определен только один фильтр, например, костный);

4) «окно яркости и контрастности» – это программный пересчет на отображаемую черно-белую шкалу, исходя из заданного центра и ширины окна;

5) ширина FOV (поле обзора, зависит от области исследования).

ОБОЗНАЧЕНИЯ И СОКРАЩЕНИЯ

ВНЧС – височно-нижнечелюстные суставы
в/в – внутривенно, внутривенное
ЕМИАС – Единая медицинская информационно-аналитическая система
КВ – контрастное вещество
КТ – компьютерная томография
КУ – контрастное усиление
ОБП – органы брюшной полости
ОГК – органы грудной клетки
ОНиЭП – отделение неотложной и экстренной помощи
ТЭЛА – тромбоэмболия легочной артерии
ф. – фильтр
18G – обозначение размерности катетера
AX – аксиальная плоскость
Collimation – коллимация
COR – коронарная плоскость
Cycle time – время одного цикла
Cycles – количество циклов
FOV – field of view (поле обзора)
Hu – единица Хаунсфилда, применяется для обозначения рентгенологической плотности структур по шкале Хаунсфилда
kV (киловольты) – напряжение на рентгеновской трубке
mAs (миллиамперы в секунду) – сила тока на рентгеновской трубке
mts – метастаз
PACS (Picture Archiving and Communication System) – системы передачи и архивации DICOM изображений
SAG – сагиттальная плоскость
SureStart – название программы сканирования для поиска болюса на аппаратах Toshiba
TimeRotaion – время совершения одного оборота трубки
Tracker – название программы для поиска болюса

ВВЕДЕНИЕ

Данное учебно-методическое пособие содержит список основных протоколов и реконструкций сканирования на компьютерных томографах, а также назначений по их выполнению. Кроме этого, включает пошаговые комментарии для каждого исследования, предназначенные для рентгенолаборантов, с целью стандартизации и поддержания высокого диагностического качества исследований.

Представленные протоколы рекомендованы для выполнения исследований на компьютерных томографах (КТ) с детекторами от 64-срезовых и выше, с использованием автоматического инжектора.

Реконструкции сканирования разработаны для получения идентичных результатов, с учетом толщины и шага, на томографах Philips, Toshiba, Siemens и GE.

Временные задержки рекомендованы к использованию на томографах Toshiba.

Данное руководство не преследует цель оптимального выбора технических параметров сканирования (kV, mAs, алгоритмов итеративной реконструкции и т.д.) в связи с различными возможностями каждого компьютерного томографа.

Протоколы предназначены для исследований взрослых пациентов.

УВАЖАЕМЫЕ РЕНТГЕНОЛАБОРАНТЫ!

Это пособие создано для Вас, вся информация в нем направлена на улучшение качества Вашей работы. Помните, что именно от Вас зависит качество исследования, а это – ключ к точному заключению, которое, в свою очередь, способно сильно повлиять на жизнь пациентов, а в некоторых случаях спасти ее.

ОБЩИЕ РЕКОМЕНДАЦИИ

Перед кабинетом КТ:

– Исследование с в/в КУ проводится только при наличии письменного согласия на исследование и заполненной анкеты, подписанных пациентом (в том числе при фистулографиях и оценках проходимости носослезных каналов). Всегда проверяйте анкету перед исследованием.

– Врач-рентгенолог должен ознакомиться с анкетой и согласием пациента до проведения исследования.

– Попросите пациентов, пришедших на исследование брюшной полости и забрюшинного пространства, а также отдельно малого таза, потерпеть с походом в туалет (не опорожнять мочевой пузырь).

– Прием воды перед исследованием производится по согласованию с врачом.

– Уточняйте у женщин вероятность беременности, день менструального цикла – сообщите врачу-рентгенологу.

– Перед обследованием пациента с избыточной массой тела посоветуйтесь с рентгенологом.

– Уточняйте отсутствие относительных противопоказаний и факторов, повышающих нежелательные реакции, связанные с в/в контрастированием.

– Уточняйте, не выполнялись ли в последние 24 часа другие исследования с в/в контрастированием (в том числе МРТ, рентгенологические исследования с пассажем бария и др.), если да, то оповестите рентгенолога.

– Обычно катетер ставят медсестры до входа пациента в КТ-кабинет; рекомендуется 18G (зеленый), можно устанавливать 20 G (розовый) в кубитальную вену, в зависимости от состояния периферических вен.

– Если пациент перенес лимфодиссекцию, то не рекомендуется устанавливать в/в катетер в руку на данной стороне, чтобы уменьшить риск возможных последствий при экстравазации.

В кабинете (до сканирования):

– Помните, *каждый* пациент принимает рентгенолаборанта за врача и может делиться с вами информацией, которая может быть особенно важна для формирования заключения, а значит, и судьбы пациента, поэтому передайте эту информацию врачу-рентгенологу.

– Уточните у пациента наличие инородных предметов в теле и одежде (украшения, вставные челюсти и др.) – лишние предметы убрать из области сканирования.

– Объясните пациенту последовательность сканирований и необходимость его участия (четкое выполнение команд аппарата), а также среднее время проведения всего исследования.

– Перед исследованием с КУ объясните пациенту ожидаемые ощущения (тепло по телу и в малом тазу, металлический привкус).

– В/в введение КВ через венозный порт (для химиотерапии) проводится только персоналом, прошедшим соответствующее обучение, с необходимыми расходными материалами и при согласии пациента.

Во время исследования:

незамедлительно сообщайте врачу-рентгенологу обо всех особенностях, о состоянии пациента и дополнительных находках на сканах.

Для исследований с в/в КУ:

– Перед в/в введением КВ должен быть разогрет до 37 ºС – это является одним из факторов безопасности проведения исследования. Необходимо пользоваться поверенным термостатом (37 ºС), а также исключить способы подогрева горячей водой в раковине и с помощью батареи.

– Скорость в/в введения КВ – рутинно 3 мл/с.

– КТ-ангиография или перфузия – от 4 до 6 мл/с в зависимости от состояния периферических вен и установленного катетера (желательно 18G – зеленый).

– Более низкие скоростные характеристики проведения исследования могут быть определены в связи особенностями пациента и диаметром установленного катетера.

Объем контрастного вещества:

– при паренхиматозном контрастировании расчет 1,2 мл/кг массы тела для КВ с концентрацией йода 350 мг/мл и 1,4 мл/кг массы тела для КВ с концентрацией йода 300 мг/мл;

– пациентам с массой тела более 100 кг допустимо увеличение объема более 100 мл по согласованию с врачом-рентгенологом;

– ангиографические исследования могут быть выполнены без потери качества при использовании от 60 до 80 мл КВ.

– Если доступна информация о предыдущем исследовании (скорость, объем КВ, временные задержки) и поставлена задача оценки динамики изменений, то по указанию врача-рентгенолога для наибольшей сопоставимости качества результатов сканирований необходимо повторно применять прежние условия контрастирования.

– Если врач-рентгенолог поставил задачу выполнения венозной фазы контрастного усиления без артериальной, то рентгенолаборант должен по указанию врача-рентгенолога запускать начало в/в введения с инжектора, контролируя своей рукой место инъекции для повышения безопасности пациента – иметь возможность при экстравазации быстро остановить инъекцию КВ.

После исследования:

– Уточняйте у каждого пациента его самочувствие сразу после сканирования.

– Помните то, что все пациенты любят внимание. Сообщите пациенту о хорошем качестве исследования, обязательно похвалите его и объясните, что на описание исследования потребуется время, и у любого врача подчас появляется необходимость обсуждений результата исследования с коллегами, нацеленных на достижение наивысшего качества заключений.

– В обязательном порядке заполняйте «Комментарии рентгенолаборанта» в Медицинской информационной системе (жалобы, обстоятельства и даты травмы, отказы пациента, места установления катетера, например, в вены кисти и др.).

КТ-исследования по типу в/в КУ:

1. Без использования инжектора (в/в КВ происходит через шприц «руки»).
2. С использованием инжектора:

2.1. С временными задержками от начала в/в КВ.

2.2. С использованием программы поиска целевой плотности в сосуде (позволяет выполнить наиболее индивидуализированное исследование).

ФАЗЫ КОНТРАСТИРОВАНИЯ

Самые часто применимые фазы (и временные задержки к ним) выделены полужирным начертанием шрифта.

НАТИВ – исследование без в/в контрастирования. Может проводиться как самостоятельно, так и в рамках исследований с в/в контрастированием.

РАННЯЯ АРТЕРИАЛЬНАЯ ФАЗА – от непосредственного достижения целевой плотности в сосуде (аорте) до 10 от начала в/в введения КВ (порог 100 HU)=15–20 с от начала в/в введения.

Эта фаза применима для ангиографических исследований или гиперваскулярных образований.

ПОЗДНЯЯ АРТЕРИАЛЬНАЯ ФАЗА – 15–30 с (~ 20 с от достижения целевой плотности в аорте) = 35–40 С от начала в/в введения КВ.

Фаза выбора при обследовании брюшной полости, лучшая фаза для оценки паренхимы поджелудочной железы, селезенки, коркового вещества почек, слизистой желудка и тонкой кишки, важна при оценке гиперваскулярных образований.

ПОРТАЛЬНАЯ ФАЗА (ВЕНОЗНАЯ) – 45–60 с (~ 60 с от достижения целевой плотности в аорте) = 60–80 с от начала в/в введения КВ. Фаза насыщения печеночной паренхимы, сети портальной вены.

НЕФРОГРАФИЧЕСКАЯ ФАЗА – 80 с после артериальной фазы = 100 с от начала в/в введения.

Равномерное контрастирование почек (коркового + мозгового слоя).

РАВНОВЕСНАЯ ФАЗА – 3–4 мин артериальной фазы = 3–4 мин от начала в/в введения.

Печень: выравнивание плотности образований печени, контрастирование фиброзной ткани.

ОТСРОЧЕННАЯ ФАЗА (ЭКСКРЕТОРНАЯ): 5 и более минут от начала введения КВ.

Оценка мочевыносящей системы. Надпочечники –15 мин: оценка аденом с низким содержанием жира.

ПОЗДНЯЯ ОТСРОЧЕННАЯ (ПОЗДНЯЯ ЭКСКРЕТОРНАЯ) – 60 мин от начала в/в введения.

Оценка проходимости мочевыносящей системы, например, при выраженном гидронефрозе, если есть вопросы, не решенные ранее.

КЛЮЧЕВЫЕ ТОЧКИ ПРИНЯТИЯ РЕШЕНИЙ

Для повышения качества и упрощения понимания последовательности действий всего диагностического процесса разработаны ключевые точки принятия решений.

Ключевая точка принятия решения – это отрезок времени, когда врач-рентгенолог может получить новую информацию о пациенте и изменить дальнейший ход исследования для оптимального решения диагностической задачи в интересах безопасности пациента и качества конечных результатов.

Рентгенолаборант должен ожидать решения врача-рентгенолога в каждой ключевой точке.

Ключевые точки принятия решений:

1. *До исследования.*

Например: по результатам заполнения анкеты/общения с пациентом выявлена аллергия на йод или пациентка сообщает о наличии беременности.

2. *После получения топограммы пациента.*

Например: получена неизвестная ранее информация о выполненном накануне рентгенологическом исследовании брюшной полости с пассажем бария.

3. *После выполнения сканирования.*

Например: после выполнения КТ грудной клетки у рентгенолога появляется необходимость дополнительного сканирования грудной клетки на выдохе или при выполнении бесконтрастного КТ брюшной полости впервые выявлено образование в поджелудочной железе.

Данная точка принятия решения необходима для планирования в/в КУ.

4. *Перед отсроченной фазой.*

Например: пациенту выполнятся повторное КТ-исследование брюшной полости, и на основании результатов натива, артериальной и венозной фазы рентгенолог не видит необходимости в повторном получении отсроченной фазы.

5. *После отсроченной фазы.*

Например: в отсроченную фазу чашечно-лоханочная система частично заполнена раствором контрастного вещества, и для оценки проходимости мочи по мочевыводящей системе рентгенолог принимает решение о выполнении поздней отсроченной фазы через час.

Параметры различных окон при проведении исследований

Таблица 2 – Параметры различных окон при проведении исследований

Область применения	Центр / ширина окна
Головной мозг	40 / 80
Мягкие ткани	60 / 360 или 40 / 400
Легкие	-500 / 1500
Костные структуры (череп, пазухи, внутр.ухо)	600 / 4000
Прочие костные структуры	500 / 1500
Сосуды	90 / 750

МЕТОДИКА ПРОВЕДЕНИЯ КОМПЬЮТЕРНОЙ ТОМОГРАФИИ ГОЛОВЫ

Общие комментарии: обследование проводится путем спирального сканирования в одну фазу без применения рентгеноконтрастного препарата и в две фазы с применением рентгеноконтрастных препаратов. К столу томографа подсоединяется специальный подголовник.

Средства индивидуальной защиты: для пациентов не требуются.

Примечание: если есть сопровождающий, то необходимо надеть на него защитный односторонний фартук и защитный воротник.

Подготовка пациента к исследованию:

1) попросить пациента освободить голову от металлических предметов;
2) при проведении исследований с КУ:

– пациент переодевается в одноразовую одежду;
– ставится периферический катетер в локтевую вену размером 18G, 20G.

Позиционирование пациента:

1. Укладываем пациента на спину, головой в гентри (рис. 1). Под колени можно положить валик, чтобы расслабить мышцы спины.

Рисунок 1 – Разметка, вид сверху

2. Наклоняем голову пациента так, чтобы боковая линия лазера была перпендикулярна столешнице.
3. Просим закрыть глаза на время лазерной разметки.

4. Размечаем лучи лазера, чтобы горизонтальная линия проходила по козелку уха, а перпендикулярная линия проходила через подбородок: сканирование будет идти снизу вверх (от подбородка к макушке) (рис. 2).

5. Просим пациента не двигаться во время исследования.

Рисунок 2 – Разметка, вид сбоку

Мультиспиральная компьютерная томография головного мозга (МСКТ головного мозга)

Показания: кровотечения, инсульт, деменция, головные боли, ЧМТ.
Параметры протокола: описаны в таблице 3.

Таблица 3 – Протокол исследования МСКТ головного мозга

Название протокола	HEAD STANDART	
Параметры	Сканограмма	Нативное исследование
Scan Type / Тип сканирования	Axial / Аксиально	Axial / Аксиально
Rotation Time (s) / Количество вращений	1	1
DFOV	180–220	180–229
kVp	120	120
Manual mA	50	300
AutomA / SmartmA	OFF	OFF
Image Thickness / Толщина сканирования	5 мм	5 мм
Interval (mm)	0	0
Range / Диапазон	240	140
Reconstruction / Реконструкция	-	5 мм Axial

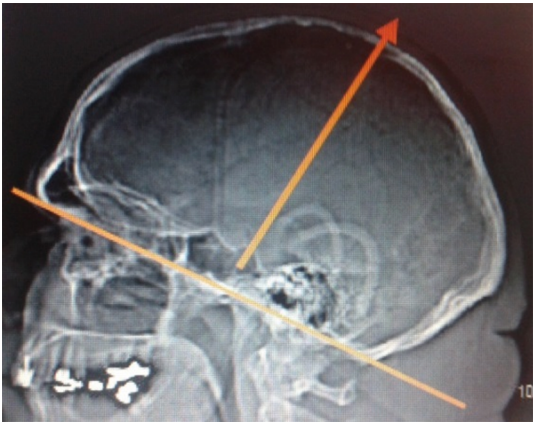

Рисунок 3 – Топограмма

Комментарии: нет.

Примечание к протоколу: реконструкции строятся от затылочного отверстия к вершине. Направления сканирования OUT (рисунки 3–4). Средняя дозовая нагрузка (CTDI) – 59,4 мГр.

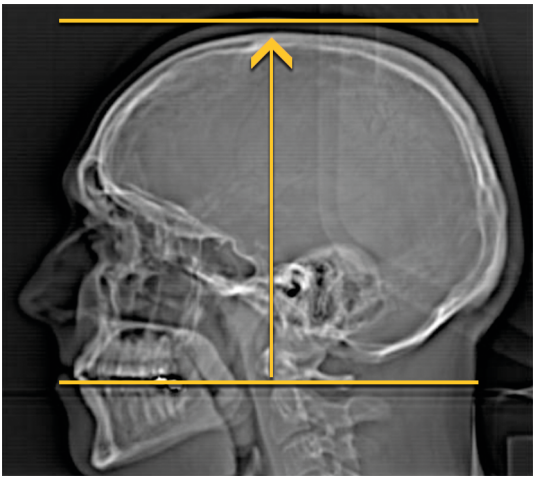

Рисунок 4 – Топограмма. Направление реконструкции

Мультиспиральная компьютерная томография головного мозга с контрастным усилением (МСКТ головного мозга с КУ)

Показания: новообразование, злокачественное образование, метастазы.
Параметры протокола: описаны в таблице 4.

Таблица 4 – Протокол исследования МСКТ головного мозга с КУ

Название протокола	HEAD CONTRAST		
Параметры	Сканограмма	Нативное исследование	Постконтрастные сканирования
Scan Type / Тип сканирования	Axial / Аксиально	Axial / Аксиально	Axial / Аксиально
Rotation Time (s) / Количество вращений	1	1	1
DFOV	180–220	180–220	180–220
kVp	120	120	120
Manual mA	50	300	300
Image Thickness / Толщина сканирования	5 мм	2 мм	2 мм
Interval (mm)	-	-	-
Range / Диапазон	240	140	140
Reconstruction / Реконструкция	-	2 мм Axial	2 мм Axial
Контрастность параметры	-	-	100 сс 2,5 град/с
Область сканирования	От затылочного отверстия к вершине, чтобы включить целиком гайморовые пазухи		

Комментарии: нет.

Примечание к протоколу: сканирование производится через 8 с после введения инжектором контрастного препарата. Направления сканирования OUT. Средняя дозовая нагрузка (CTDI) – 63,7 мГр.

Мультиспиральная компьютерная томография височных костей (МСКТ височный костей)

Показания: мастоидит, отит, переломы, отосклероз.
Параметры протокола: описаны в таблице 5.

Таблица 5 – Протокол исследования МСКТ височных костей

Название протокола	HEAD MASTOID	
Параметры	Сканограмма	Нативное исследование
Scan Type / Тип сканирования	Axial / Аксиально	Axial / Аксиально
Rotation Time (s) / Количество вращений	1	1
DFOV	180–220	60–80
kVp	120	140
Manual mA	50	300
Image Thickness / Толщина сканирования	3 мм	3 мм
Interval (mm)	0,5 мм	0,6 мм
Range / Диапазон	240	160
Reconstruction / Реконструкция	Реконструкции делаются по 0, 6 мм в аксиальной и коронарной проекциях	
Область сканирования	От нижнего края челюсти до верхнего края лобной кости	

Комментарии: на аппаратах Siemens пакет InnerEarSeqUHR.

Примечание к протоколу: нативное исследование размечается по височным костям, для каждой височной кости реконструкции строятся отдельно.

Мультиспиральная компьютерная томография сосцевидного отростка с контрастным усилением (МСКТ сосцевидного отростка + КУ)

Показания: новообразования среднего уха.

Параметры протокола: описаны в таблице 6.

Таблица 6 – Протокол исследования МСКТ сосцевидного отростка + КУ

Название протокола	HEAD MASTOID CONTRAST		
Параметры	Сканограмма	Нативное исследование	Постконтрастные сканирования
Scan Type / Тип сканирования	Axial / Аксиально	Axial / Аксиально	Axial / Аксиально
Rotation Time (s) / Количество вращений	1	1	1
DFOV	180–220	60–80	60–80
kVp	120	135	135
Manual mA	50	300	300

Продолжение таблицы 6

Image Thickness / Толщина сканирования	1,5мм	1,5 мм	1,5 мм
Interval (mm)	-	0,6 мм	0,6 мм
Range / Диапазон	240	160	160
Reconstruction / Реконструкция	Реконструкции делаются по 0,6 мм в аксиальной и коронарной проекциях		
Область сканирования	От нижнего края челюсти до верхнего края лобной кости		

Комментарии: на аппаратах Siemens пакет InnerEarSeqUHR.

Примечание к протоколу: исследования с контрастным усилением. Задержка при сканировании – 60 с. Реконструкции выстраиваются в аксиальных и коронарных проекциях.

Мультиспиральная компьютерная томография пазух носа (МСКТ пазух носа)

Показания: синусит.

Параметры протокола: описаны в таблице 7.

Таблица 7 – Протокол исследования МСКТ пазух носа

Название протокола	HEAD SINUS	
Параметры	Сканограмма (DUAL)	Нативное исследование
Scan Type / Тип сканирования	Axial / Аксиально	Axial / Аксиально
Rotation Time (s) / Количество вращений	2	1
DFOV	180–220	80–100
kVp	120	120
Manual mA	50	300
Image Thickness / Толщина сканирования	3 мм	3 мм
Interval (mm)	0,5 мм	0,5 мм
Range / Диапазон	240	160
Reconstruction / Реконструкция	Шаг сканирования 3 мм, реконструкции строятся с 0,75 мм по 0,4 мм в коронарных, аксиальных и сагиттальных проекциях	
Область сканирования	От верхней челюсти до конца верхних пазух, голова наклонена вниз, если возможно	

Комментарии: нет.

Примечание к протоколу: сканирование проводится без применения контрастного препарата. Реконструкции делаются перпендикулярно твердому небу.

Рисунок 5 – Топограмма, направление реконструкции

Мультиспиральная компьютерная томография придаточных пазух носа с контрастным усилением (МСКТ пазух носа с КУ)

Показания: синусит, новообразование, злокачественное новообразование.

Параметры протокола: описаны в таблице 8.

Таблица 8 – Протокол исследования МСКТ пазух носа с КУ

Название протокола	HEAD SINUS CONTRAST		
Параметры	Сканограмма	Нативное исследование	Постконтрастные сканирования
Scan Type / Тип сканирования	Axial / Аксиально	Axial / Аксиально	Axial / Аксиально
Rotation Time (s) / Количество вращений	1	1	1
DFOV	180–220	80–100	80–100
kVp	120	135	135
Manual mA	50	300	300
Image Thickness / Толщина сканирования	3 мм	0,75 мм	0,75 мм
Interval (mm)	0	0,3 мм	0,3 мм

Продолжение таблицы 8

Range / Диапазон	240	160	160
Reconstruction / Реконструкция	Нативное исследование проводится с шагом 3 мм, реконструкции выстраиваются 0,75 мм на 0,4 мм в корональной и сагитальной проекциях		
Область сканирования	От верхней челюсти до конца верхних пазух, голова наклонена вниз, если возможно		

Комментарии: нет.

Примечание к протоколу: исследования проводится с применением контрастных препаратов, отсрочка сканирования – 60 с. С последующей реконструкцией – 0,75 мм на 0,4 мм в трех проекциях.

Мультиспиральная компьютерная томография челюстно-лицевой области без контраста для зубной имплантации (МСКТ челюстной лицевой области для имплантации)

Показания: оценить состояние костей до стоматологической имплантации.

Параметры протокола: описаны в таблице 9.

Таблица 9 – Протокол исследования МСКТ челюстной лицевой области для имплантации

Название протокола	HEAD DENTIST	
Параметры	Сканограмма	Нативное исследование
Scan Type / Тип сканирования	Axial / Аксиально	Axial / Аксиально
Rotation Time (s) / Количество вращений	1	1
DFOV	100–120	100–120
kVp	120	120
Manual mA	50	300
Image Thickness / Толщина сканирования	1 мм	1 мм
Interval (mm)	0	0
Range / Диапазон	240	140
Reconstruction / Реконструкция	1,0 мм в аксиальной проекции	
Область сканирования	Верхняя челюсть: от нижнего края орбит до зубов нижней челюсти. Нижняя челюсть: от подбородка до верхней челюсти. Верхняя и нижняя челюсти: от нижнего края орбит до конца подбородка	

Комментарии: просим пациента прикусить одноразовый блок для укуса, чтобы минимизировать движение. Срезы выстраиваются параллельно верхнечелюстной или нижнечелюстной поверхности зубов. При сканировании обеих челюстей между двумя поверхностями челюстей кладется необходимая прокладка.

Примечание к протоколу: исследование проводится без применения контрастных препаратов, реконструкции выстраиваются в аксиальной проекции по 1,0 мм с соседними костными структурами.

Мультиспиральная компьютерная томография челюстно-лицевой области (МСКТ челюстной лицевой области – травма)

Показания: травмы челюстно-лицевой области.

Параметры протокола: описаны в таблице 10.

Таблица 10 – Протокол исследования МСКТ челюстной лицевой области – травма

Название протокола	HEAD INJIRY	
Параметры	Сканограмма	Нативное исследование
Scan Type / Тип сканирования	Axial / Аксиально	Axial / Аксиально
Rotation Time (s) / Количество вращений	1	1
DFOV	180–220	180–220
kVp	120	135
Manual mA	50	300
Image Thickness / Толщина сканирования	1,5 мм	1,5 мм
Interval (mm)	0	0,5 мм
Range / диапазон	240	160
Reconstruction / реконструкция	1,5 мм axials; 0,75 мм axials с 0,4 мм интервалом, 1,5 мм в корональной проекции. Реконструкции делаются в режиме BONE	
Область сканирования	От нижнего края подбородка до верхнего края черепа	

Комментарии: нет.

Примечание к протоколу: исследование проводится без контрастного усиления по 5 мм в аксиальной проекции, с последующей реконструкцией по 0,75 мм в аксиальной проекции на 0,4 мм с шагом реконструкции 1,5 мм в корональной, сагитальной проекциях (рисунок 6).

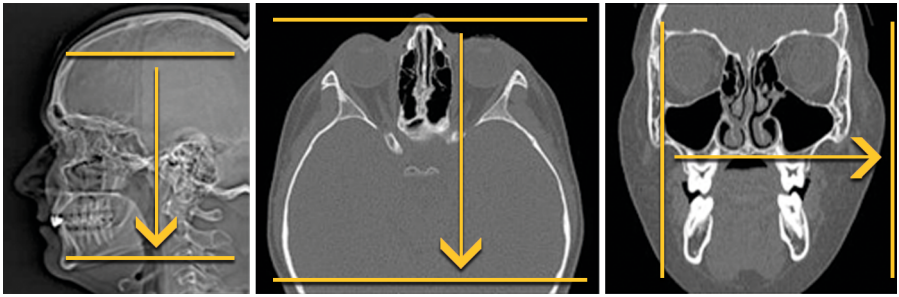

Рисунок 6 – Направление реконструкций

Мультиспиральная компьютерная томография сосудов головного мозга (МСКТ-ангиография головного мозга)

Показания: аневризма, субарахноидальные кровоизлияния.
Параметры протокола: описаны в таблице 11.

Таблица 11 – Протокол исследования МСКТ-ангиография головного мозга

Название протокола	HEAD ANGIO		
Параметры	Сканограмма	Нативное исследование	Постконтрастные сканирования
Scan Type / Тип сканирования	Axial / Аксиально	Axial / Аксиально	Axial / Аксиально
Rotation Time (s) / Количество вращений	1	1	1
DFOV	180–220	180–220	180–220
kVp	120	135	135
Manual mA	50	300	300
Image Thickness / Толщина сканирования	5 мм	5 мм	5 мм
Interval (mm)	0	0,5 мм	0,5 мм
Range / Диапазон	240	140	140
Reconstruction / Реконструкция	5 мм axials для пред- и пост-мозга; 1 мм axials для CTA. 0,75 мм axials на 0,4 мм интервалом 1 мм 3-D MIP (сагиттальной и корональной)		
Контрастность параметры	Нет	Нет	100 cc 2,5 град/с
Область сканирования	От затылочного отверстия к вершине		

Комментарии: на аппаратах Siemens пакет HeadAngioVol.

Примечание к протоколу: сканограмма и нативное исследование делаются с шагом 5 мм от большого затылочного отверстия к вершине. После внутривенного введения контрастного препарата толщина построения реконструкции – 1 мм. Направления сканирования – OUT. Средняя дозовая нагрузка (CTDI) – 58 мГр.

Мультиспиральная компьютерная томография гипофиза с применением контрастного препарата (МСКТ гипофиза+ КУ)

Показания: заболевания гипофиза, противопоказание к МРТ.
Параметры протокола: описаны в таблице 12.

Таблица 12 – Протокол исследования МСКТ гипофиза+ КУ

Название протокола	PITUITARY		
Параметры	Сканограмма	Нативное исследование	Постконтрастные сканирования
Scan Type / Тип сканирования	Axial / Аксиально	Axial / Аксиально	Axial / Аксиально
Rotation Time (s) / Количество вращений	1	1	1
DFOV	180–220	40–60	40–60
kVp	120	120	120
Manual mA	50	300	300
Image Thickness / Толщина сканирования	1,5 мм	1,5 мм	1,5 мм
Interval (mm)	-	-	-
Range / Диапазон	240	120	120
Reconstruction / Реконструкция	Реконструкция проводится по 0,75 мм в аксиальной плоскости с шагом 0,4 мм		
Область сканирования	От затылочного отверстия к вершине		

Комментарии: нет.

Примечание к протоколу: нативное исследование реконструируется с шагом 5 мм от большого затылочного отверстия к вершине. После чего внутривенно болюсно вводится контрастный препарат, далее реконструкции производятся тонкими срезами через гипофиз.

МЕТОДИКА ПРОВЕДЕНИЯ КОМПЬЮТЕРНОЙ ТОМОГРАФИИ ШЕИ

Средства индивидуальной защиты: для пациентов не требуются.

Примечание: если есть сопровождающий, необходимо надеть на него защитный односторонний фартук и защитный воротник.

Подготовка пациента к исследованию:

1. Просим пациента освободить области шеи, грудной клетки и брюшной полости от металлических предметов.
2. При проведении исследований с КУ:

– пациент переодевается в одноразовую одежду;
– ставится периферический катетер в локтевую вену размером 18G, 20G.

Позиционирование пациента:

1. Укладываем пациента на спину, головой в гентри. Под колени можно положить валик, чтобы расслабить мышцы спины (рис.7).

Рисунок 7 – Разметка, вид сбоку

2. Просим закрыть глаза на время разметки лазерами.
3. Размечаем лучи лазера, чтобы горизонтальная линия проходила по средней линии тела, а перпендикулярная линия проходила через ключицу. Сканирование будет идти сверху вниз, от области интереса к ногам (рис.8.).

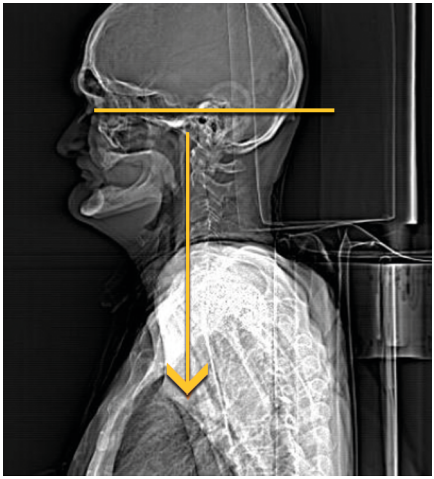

Рисунок 8 – Топограмма

4. Просим пациента не сглатывать и не двигаться во время исследования.

Мультиспиральная компьютерная томография шеи (МСКТ шеи)

Показания: заболевания и повреждения органов шеи (гортани, щитовидной железы) и мягких тканей, в т.ч. опухолевые – для оценки распространенности процесса.

Параметры протокола: описаны в таблице 13.

Таблица 13– Протокол исследования МСКТ шеи

Название протокола	NECK	
Параметры	Сканограмма	Нативное исследование
Scan Type / Тип сканирования	Axial / Аксиально	Axial / Аксиально
Rotation Time (s) / Количество вращений	1	1
DFOV	160–180	160–180
kVp	120	120
Manual mA	150	50
Image Thickness / Толщина сканирования	3 мм	3 мм
Interval (mm)	0	0,5 мм
Range / Диапазон	240	120

Продолжение таблицы 13

Reconstruction / Реконструкция	Реконструкция делается во всех трех плоскостях с шагом 0,5 мм
Область сканирования	От ключицы до твердого неба

Комментарии: нет.
Примечание к протоколу: нет.

Мультиспиральная компьютерная томография мягких тканей шеи с контрастным усилением (МСКТ мягких тканей шеи+ КУ)

Показания: новообразования, абсцессы, метастазы.
Параметры протокола: описаны в таблице 14.

Таблица 14 – Протокол исследования МСКТ мягких тканей шеи+ КУ

Название протокола	NECK SOFT TISSUE CONTRAST		
Параметры	Сканограмма	Нативное исследование	Постконтрастные сканирования
Scan Type / Тип сканирования	Axial / Аксиально	Axial / Аксиально	Axial / Аксиально
Rotation Time (s) / Количество вращений	1	1	1
DFOV	160–180	160–180	160–180
kVp	120	120	120
Manual mA	200	50	300
Image Thickness / Толщина сканирования	2 мм	0,75 мм	0,75 мм
Interval (mm)	-	0,3	0,3
Range / Диапазон	240	120	120
Reconstruction / Реконструкция	0,75 мм axials на 0,4 мм в корональных и сагиттальных проекциях		
Область сканирования	От нижнего края ключицы до средней линии орбит глаза		

Комментарии: нет.

Примечание к протоколу: исследование проводится с применением контрастных препаратов. Задержка сканирования – 40 с. Во время процедуры просим пациента не сглатывать. Важно, чтобы катетер стоял в правой локтевой вене. Средняя скорость введения контрастного препарата – 4 мл в секунду.

Мультиспиральная компьютерная томография шеи в сосудистом режиме (МСКТ-ангиография шеи)

Показания: инсульт, рассечение сонных артерий.
Параметры протокола: описаны в таблице 15.

Таблица 15 – Протокол исследования МСКТ-ангиографии шеи

Название протокола	ANGIOGRAPHY NECK		
Параметры	Сканограмма	Нативное исследование	Постконтрастные сканирования
Scan Type / Тип сканирования	Axial / Аксиально	Axial / Аксиально	Axial / Аксиально
Rotation Time (s) / Количество вращений	1	1	1
DFOV	160–180	160–180	160–180
kVp	120	100	100
Manual mA	200	50	50
Image Thickness / Толщина сканирования	1,5 мм	1,5 мм	1,5 мм
Interval (mm)	0,5	-	-
Range / Диапазон	500	500	500
Reconstruction / Реконструкция	0,75 мм axials на 0,4 мм интервалом 1 мм 3-D корональной MIP (корональные)		
Область сканирования	От нижнего края ключицы до средней линии орбит глаза		

Комментарии: нет.
Примечание к протоколу: задержка сканирования от пика – 3 с. Исследование проводится с введением контрастных препаратов.

Мультиспиральная компьютерная томография гортани с применением контрастных препаратов (МСКТ гортани + КУ)

Показания: новообразование, паралич голосовых связок, травма.
Параметры протокола: описаны в таблице 16.

Таблица 16 – Протокол исследования МСКТ гортани + КУ

Название протокола	LARYNX CONTRAST		
Параметры	Сканограмма	Нативное исследование	Постконтрастные сканирования
Scan Type / Тип сканирования	Axial / Аксиально	Axial / Аксиально	Axial / Аксиально
Rotation Time (s) / Количество вращений	1	1	1
DFOV	160–180	160–180	160–180
kVp	120	120	120
Manual mA	200	50	300
Image Thickness / Толщина сканирования	3 мм	0,75 мм	3 мм
Interval (mm)	0,5 мм	0,5 мм	0,5 мм
Range / Диапазон	280	240	240
Reconstruction / Реконструкция	1,5 мм в аксиальной плоскости через истинные голосовые связки. Толщиной 0,75 мм в аксиальной плоскости на 0,4 мм интервалом 1 мм в коронарной и сагитальной плоскостях		
Область сканирования	От ключицы до основания черепа		

Комментарии: Сканирование производится при произнесении слова «солома» – пациент дует; далее пациент произносит долгий звук «ееее» – для оценки паралича связок. Также сканирование производится при нормальном дыхании или пробе Вальсалвы.

Примечание к протоколу: наклон гентри – 0º. Скорость введения контрастного препарата – 2 мл в секунду. Размер периферического катетера – 20G–22G. Сканирование производится от верхней части грудной клетки до основания черепа.

МЕТОДИКА ПРОВЕДЕНИЯ КОМПЬЮТЕРНОЙ ТОМОГРАФИИ ПОЗВОНОЧНИКА

Средства индивидуальной защиты: для пациентов не требуются.

Примечание: если есть сопровождающий, то необходимо надеть на него защитный односторонний фартук и защитный воротник.

Подготовка пациента к исследованию:

1) просим пациента освободить голову от металлических предметов;
2) при проведении исследований с КУ:

– пациент переодевается в одноразовую одежду;
– ставится периферический катетер в локтевую вену размером 18G, 20G.

Позиционирование пациента:

1. Укладываем пациента на спину, головой в гентри (рис.9). Под колени можно положить валик, чтобы расслабить мышцы спины.

Рисунок 9 – Разметка, вид сбоку

2. Просим закрыть глаза на время разметки лазерами.
3. Размечаем лучи лазера, чтобы горизонтальная линия проходила по средней линии тела, а перпендикулярная линия проходила через диафрагму, сканироваться будет снизу вверх (рис.10).

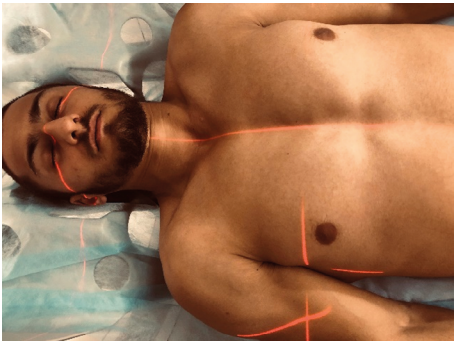

Рисунок 10 – Разметка, вид сверху

4. Просим пациента не двигаться во время исследования.

Мультиспиральная компьютерная томография шейного отдела позвоночника (МСКТ шейного отдела позвоночника)

Показания: травма.
Параметры протокола: описаны в таблице 17.

Таблица 17 – Протокол исследования МСКТ шейного отдела позвоночника

Название протокола	NECK SPINE	
Параметры	Сканограмма	Нативное исследование
Scan Type / Тип сканирования	Axial / Аксиально	Axial / Аксиально
Rotation Time (s) / Количество вращений	1	1
DFOV	120–130	120–130
kVp	120	120
Manual mA	200	200
Image Thickness / Толщина сканирования	3 мм	3 мм
Interval (mm)	0,5 мм	0,5 мм
Range / Диапазон	240	160
Reconstruction / Реконструкция	0,75 мм axials на 0,4 мм интервалом 2 мм сагиттальной и корональной MPR	
Область сканирования	От диафрагмы до затылочного отверстия	

Комментарии: нет.
Примечание к протоколу: при позиционировании пациентов необходимо учитывать, что могут быть закрытые черепно-мозговые травмы.

Мультиспиральная компьютерная томография грудного отдела позвоночника (МСКТ грудного отдела позвоночника)

Показания: грыжа диска, сдавление спинного мозга, дегенерация, травма. Укладка представлена на рисунке 11.

Рисунок 11 – Разметка на грудной отдел позвоночника

Параметры протокола: описаны в таблице 18.

Таблица 18 – Протокол исследования МСКТ грудного отдела позвоночника

Название протокола	CHEST SPINE	
Параметры	Сканограмма	Нативное исследование
Scan Type / Тип сканирования	Axial / Аксиально	Axial / Аксиально
Rotation Time (s) / Количество вращений	1	1
DFOV	500	500
kVp	120	120
Manual mA	100	300
Image Thickness / Толщина сканирования	3 мм	3 мм
Interval (mm)	0,5 мм	0,5 мм
Range / Диапазон	240	160
Reconstruction / Реконструкция	0,75 мм axials на 0,4 мм интервалом 2 мм сагиттальной и корональной MPR	
Область сканирования	От подвздошных костей к затылочному отверстию	

Комментарии: нет.

Примечание к протоколу: необходимо придать пациенту удобное положение.

Мультиспиральная компьютерная томография поясничного отдела позвоночника (МСКТ поясничного отдела позвоночника)

Показания: грыжа диска, травмы, состояние после хирургического слияния, гемангиома, дегенерация.

Укладка представлена на рисунке 12.

Рисунок 12 – Разметка на поясничный отдел позвоночника

Параметры протокола: описаны в таблице 19.

Таблица 19 – Протокол исследования МСКТ поясничного отдела позвоночника

Название протокола	LUMBAR SPINE	
Параметры	Сканограмма	Нативное исследование
Scan Type / Тип сканирования	Axial / Аксиально	Axial /Аксиально
Rotation Time (s) / Количество вращений	1	1
DFOV	800	600
kVp	120	120
Manual mA	100	300
Image Thickness / Толщина сканирования	3 мм	3 мм
Interval (mm)	0,5 мм	0,5 мм
Range / Диапазон	240	160
Reconstruction / Реконструкция	0,75 мм axials на 0,4 мм интервалом 2 мм сагиттальной и корональной MPR	
Область сканирования	От диафрагмы к ногам	

Комментарии: нет.

Примечание к протоколу: необходимо придать пациенту удобное положение.

Мультиспиральная компьютерная томография крестцового отдела позвоночника (МСКТ крестцового отдела позвоночника)

Показания: новообразования в сакральной области, седалищная радикулопатия.

Параметры протокола: описаны в таблице 20.

Таблица 20 – Протокол исследования МСКТ крестцового отдела позвоночника

Название протокола	SACRUM SPINE	
Параметры	Сканограмма	Нативное исследование
Scan Type / Тип сканирования	Axial / Аксиально	Axial / Аксиально
Rotation Time (s) / Количество вращений	1	1
DFOV	1450	1450
kVp	120	120
Manual mA	100	300
Image Thickness / Толщина сканирования	3 мм	3 мм
Interval (mm)	0,5 мм	0,5 мм
Range / Диапазон	240	160
Reconstruction / Реконструкция	0,75 мм axials на 0,4 мм интервалом 2 мм сагиттальной и корональной MPR	
Область сканирования	От копчика к согнутым ногам	

Комментарии: нет.

Примечание к протоколу: необходимо придать пациенту удобное положение.

Мультиспиральная компьютерная томография позвоночника с контрастным усилением (МСКТ отдела позвоночника + КУ)

Показания: остеомиелит, эпидуральный абсцесс, новообразования, метастазы.

Параметры протокола: описаны в таблице 21.

Таблица 21 – Протокол исследования МСКТ отдела позвоночника + КУ

Название протокола	SPINE CONTRAST		
Параметры	Сканограмма	Нативное исследование	Постконтрастные сканирования
Scan Type / Тип сканирования	Axial / Аксиально	Axial / Аксиально	Axial / Аксиально
Rotation Time (s) / Количество вращений	1	1	1
DFOV	1450	1450	1450
kVp	120	120	120
Manual mA	100	300	300
Image Thickness / Толщина сканирования	3 мм	3 мм	3 мм
Interval (mm)	0,5 мм	0,5 мм	0,5 мм
Range / Диапазон	240	240	240
Reconstruction / Реконструкция	0,75 мм axials на 0,4 мм интервалом 2 мм сагиттальной и корональной MPR		
Область сканирования	От копчика к согнутым ногам		

Комментарии: нет.

Примечание к протоколу: задержка после введения контрастного препарата – 60 с.

Мультиспиральная компьютерная томография, миелограмма (МСКТ позвоночника, миелограмма)

Показания: дегенерация, стеноз.

Параметры протокола: описаны в таблице 22.

Таблица 22 – Протокол исследования МСКТ позвоночника, миелограмма

Название протокола	LUMBAR SPINE MIELOGRAMMA	
Параметры	Сканограмма	Нативное исследование
Scan Type / Тип сканирования	Axial / Аксиально	Axial / Аксиально
Rotation Time (s) / Количество вращений	1	1
DFOV	1450	1450
kVp	120	120
Manual mA	100	300
Image Thickness / Толщина сканирования	3 мм	3 мм

Продолжение таблицы 22

Interval (mm)	0,5 мм	0,5 мм
Range / Диапазон	240	160
Reconstruction / Реконструкция	0,75 мм axials на 0,4 мм интервалом 2 мм сагиттальной и корональной MPR, косые – осевые MPR параллельно T12-, L1-, L5–S1-дискам	
Область сканирования	От диафрагмы к ногам	

Комментарии: нет.

Примечание к протоколу: необходимо придать пациенту удобное положение.

МЕТОДИКА ПРОВЕДЕНИЯ КОМПЬЮТЕРНОЙ ТОМОГРАФИИ ВЕРХНИХ И НИЖНИХ КОНЕЧНОСТЕЙ

Средства индивидуальной защиты: для пациентов не требуются.

Примечание: если есть сопровождающий, необходимо надеть на него защитный односторонний фартук и защитный воротник.

Подготовка пациента к исследованию: просим пациента освободить область исследования от металлических предметов.

Мультиспиральная компьютерная томография верхней конечности (МСКТ верхней конечности)

Показания: травмы.

Позиционирование пациента: лежа на животе головой в гентри.

Укладка представлена на рисунке 13.

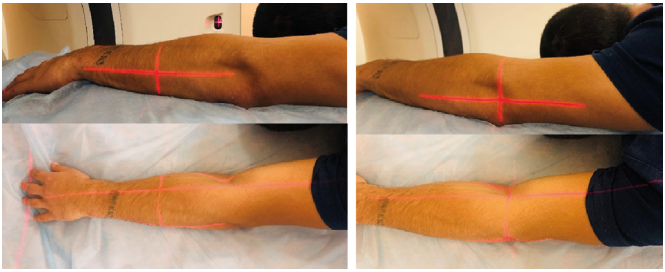

Рисунок 13 – Разметка на верхнюю конечность

Параметры протокола: описаны в таблице 23.

Таблица 23 – Протокол исследования МСКТ верхней конечности

Название протокола	UPPER EXTREMETY
Параметры	
Detector Collimator	1,5 мм x 0,3 мм
kV / mAs / Rotation Time	120 kV / 200 mAs / 1.0 c
Care Dose 4D	Off
Pitch	0,85
Typical CTDIvol	17,38 mGy

Комментарии: нет.

Примечания к протоколу: представлены в таблице 24.

Таблица 24 – Примечания к протоколу исследования МСКТ верхней конечности

Extremity	Recon Type	Width / Increment	Kernel	Window	FoV	Series Description	Networking	Post Processing
Recon 1	Axial	1 x 1	U70u	Extremity	100	AXIAL	PACS	-
Recon 2	3D:COR	1 x 1	U70u	Extremity	-	COR	PACS	COR MPR
Recon 3	3D:SAG	1 x 1	U70u	Extremity	-	SAG	PACS	SAG MPR
Recon 4	Axial	0,4 x 0,2	U30u	Extremity	100	AXIAL 0,4 U30	TeraRecon	-

Мультиспиральная компьютерная томография кисти (МСКТ кисти)

Показания: травмы.
Позиционирование пациента: лежа на животе головой в гентри.
Укладка представлена на рисунке 14.

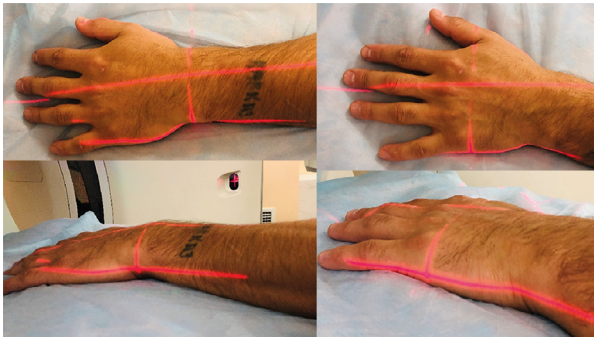

Рисунок 14 – Разметка на кисть

Параметры протокола: описаны в таблице 25.

Таблица 25 – Протокол исследования МСКТ кисти

Название протокола	SCAPHOID
Параметры	
Detector Collimator	2 мм x 0,3 мм
kV / mAs / Rotation Time	120 kV / 200 mAs / 1,0 с
Care Dose 4D	Off
Pitch	0,85
Typical CTDIvol	17,38 mGy

Комментарии: нет.
Примечание к протоколу: варианты разметки указаны на рис. 15–16.

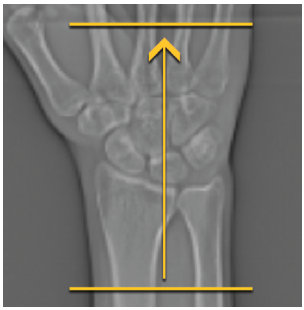

Рисунок 15 – Разметка топограммы

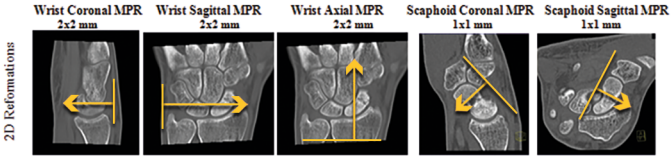

Рисунок 16 – Варианты разметки топограмм

Мультиспиральная компьютерная томография плеча (МСКТ плеча)

Показания: травмы.
Позиционирование пациента: лежа на спине головой в гентри.
Укладка представлена на рисунке 17.

Рисунок 17 – Разметка на плечо

Параметры протокола: описаны в таблице 26.

Таблица 26 – Протокол исследования МСКТ плеча

Название протокола	SHOULDER
Параметры	
San Type	Spiral
Detector Collimator	1,5 x 0,6 mm
kV / mAs / Rotation Time	130 kV / 300 mAs / 1,0 c
Care Dose	Off
Pitch	0,5

Комментарии: нет.

Примечание к протоколу: варианты разметки представлены на рис. 18.

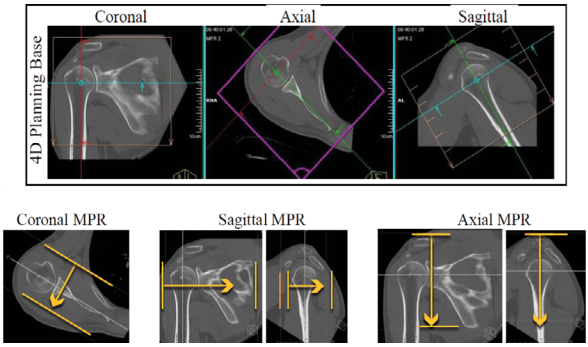

Рисунок 18 – Варианты разметки топограмм

Мультиспиральная компьютерная томография колена (МСКТ колена)

Показания: травмы.

Позиционирование пациента: лежа на спине ногами в гентри (рис. 19, рис. 20).

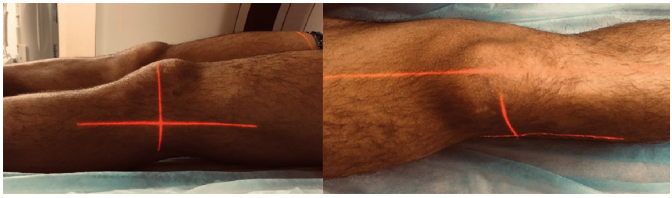

Рисунок 19 – Разметка на колено

Параметры протокола: описаны в таблице 27.

Таблица 27 – Протокол исследования МСКТ колена

Название протокола	KNEE
Параметры	
Detector Collimator	1,5 x 0,6
kV / mAs / Rotation Time	120 kV / 160mAs / 1,0 c
Care Dose 4D	Off
Pitch	0,9
Typical CTDIvol	11,54 mGy

Комментарии: нет.
Примечания к протоколу: представлены в таблице 28.

Таблица 28 – Примечания к протоколу исследования МСКТ колена

Extremity	Recon Type	Width / Increment	Kernel	Window	FOV	Series Description	Networking	Post Processing
Recon 1	Axial	1 x 1	B70s	Extremity	150	AXIAL	PACS	-
Recon 2	3D:COR	2 x 2	B20s	Extremity	-	COR	PACS	COR MPR
Recon 3	3D:SAG	2 x 2	B20s	Extremity	-	SAG	PACS	SAG MPR
Recon 4	Axial	0,6 x 0,3	B20s	Extremity	150	AXIAL 0,6 B20	TeraRecon	-

Scan Range: Recons and Reformations:

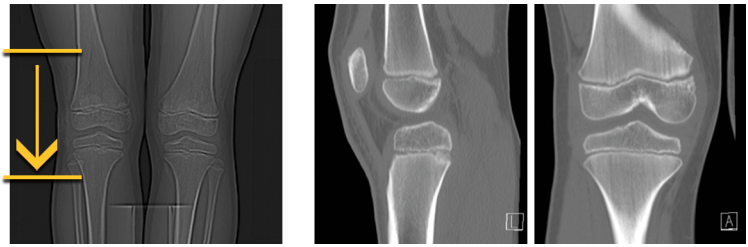

Рисунок 20 – Разметка топограммы на колено и реконструкции

Мультиспиральная компьютерная томография голеностопа (МСКТ голеностопа)

Показания: травмы.
Позиционирование пациента: лежа на спине ногами в гентри (рис. 21–23).

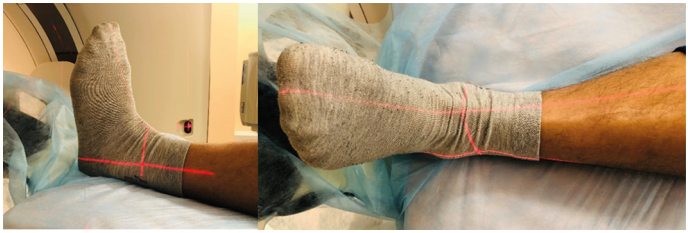

Рисунок 21 – Разметка на стопу

Таблица 29 – Протокол МСКТ голеностопа

Название протокола	ANKLE
Параметры	
San Type	Spiral
Detector Collimator	1,5 x 0,6
kV / mAs / Rotation Time	130 kV / 95 mAs / 1,0 c
Care Dose	Off
Pitch	0,9

Комментарии: нет.
Примечания к протоколу: представлены в таблице 30.

Таблица 30 – Примечания к протоколу МСКТ голеностопа

Extremity	Width / Increment	Kernel	Window	FoV	Series Description	Networking
Recon 1	2 x 2	B70s	Extremity	150	AXIAL	PACS
Recon 2	0,75 x 0,5	B70s	Extremity	150	AXIAL 0,75 x 0,5 Bone	DEFINITION
Recon 3	0,75 x 0,5	B20s	Bone	120	AXIAL 0,75 x 0,5 Bone	TERARECON

Рисунок 22 – Разметка топограммы на стопу

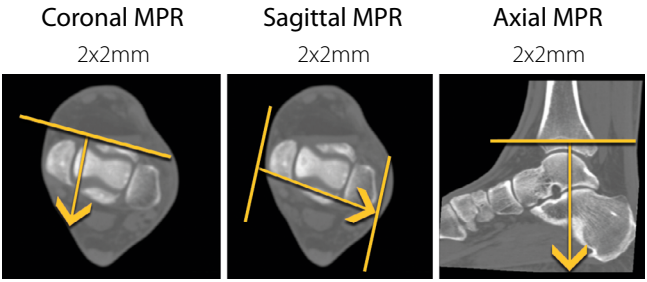

Рисунок 23 – Варианты разметок на стопу

Мультиспиральная компьютерная томография нижних конечностей (МСКТ нижних конечностей)

Показания: травмы.
Позиционирование пациента: лежа на спине ногами в гентри (рис. 24).

Рисунок 24 – Разметка на нижние конечности

Параметры протокола: описаны в таблице 31.

Таблица 31 – Протокол МСКТ нижних конечностей

Название протокола	LOWER EXTREMETY
Параметры	
San Type	Spiral
Detector Collimator	1,5 x 0,6
kV / mAs / Rotation Time	130 kV / 95 mAs / 1,0 c
Care Dose	Off
Pitch	0,9

Комментарии: нет.
Примечания к протоколу: представлены в таблице 32.

Таблица 32 – Примечания к протоколу МСКТ нижних конечностей

Extremity	Width / Increment	Kernel	Window	FoV	Series Description	Networking
Recon 1	2 x 2	B70s	Extremity	150	AXIAL	PACS
Recon 2	0,75 x 0,5	B70s	Extremity	150	AXIAL 0,75 x 0,5 Bone	DEFINITION
Recon 3	0,75 x 0,5	B20s	Bone	120	AXIAL 0,75 x 0,5 Bone	TERARECON

МЕТОДИКА ПРОВЕДЕНИЯ КОМПЬЮТЕРНОЙ ТОМОГРАФИИ ГРУДНОЙ КЛЕТКИ

Средства индивидуальной защиты: при исследовании органов грудной клетки и миокарда на КТ для молодых пациентов (до 18 лет), детей, беременных область таза необходимо закрывать рентгенозащитным фартуком (рентгенозащитной юбкой).

Примечание: если есть сопровождающий, необходимо надеть на него защитный односторонний фартук и защитный воротник.

Подготовка пациента к исследованию:

1. Просим пациента освободить тело от металлических предметов.
2. При проведении исследований с КУ:

– переодеваем пациента в одноразовую одежду;

– постановка периферического катетера в локтевую вену размером 18G, 20G.

Позиционирование пациента:

1. Укладываем пациента на спину, ногами в гентри. Под колени можно положить валик, чтобы расслабить мышцы спины (рис. 25–26).

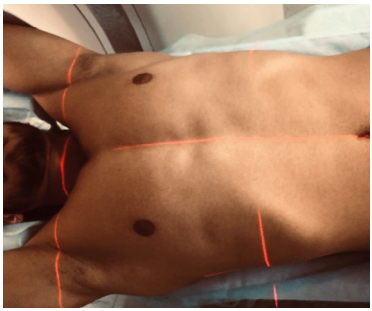

Рисунок 25 – Разметка на грудную клетку, вид сверху

Рисунок 26 – Разметка на грудную клетку, вид сбоку

2. Просим закрыть глаза на время разметки лазерами.
3. Размечаем лучи лазера, чтобы горизонтальная линия проходила по средней линии тела, а перпендикулярная линия проходила крайнюю границу зоны интереса.
4. Информируем пациента о том, что будут голосовые команды, и просим во время исследования не двигаться.

Мультиспиральная компьютерная томография органов грудной клетки (МСКТ органов грудной клетки)

Показания:
- пороки развития бронхо-легочной системы и средостения;
- воспалительные поражения органов грудной клетки;
- опухолевые поражения органов грудной клетки;
- диффузные заболевания в легких;
- травма органов грудной клетки.

Параметры протокола: описаны в таблице 33.

Таблица 33 – Протокол МСКТ органов грудной клетки

Название протокола	THORAX STANDART
Параметры	
Scan Type (тип сканирования)	Axial / Аксиально
Number of scan Acquisition / series (количество сканирований / серий)	1
Scan Acquisition	1 неконтрастные
Range (диапазон)	От верхней границы ключицы через оба реберно-диафрагмальных угла
Care Dose 4D	На
Quality Reference	110 мАс
KV / Effective mAs / Rotation time	120 / 110 / 0,5 с
Detector Collimation	1,5 мм
Slice Thickness	2 мм
Pitch factor	1,3
Increment	2 мм
Image order	Cranial-Caudal
Oral Contrast	Нет

Комментарии: нет.
Примечание к протоколу (таблица 34):

Таблица 34 – Примечания к протоколу МСКТ органов грудной клетки

Reconstruction (Series to send to PACS)	1. Recon 3x3 B30f mediastinum medium smooth 2. Recon 2x2 B80f lung ultra sharp 3. Recon 2x1 B30f mediastinum to 3D Card for coronal reconstruction 4. MIP axial 20 mm slab every 3 mm

Мультиспиральная компьютерная томография-скрининг органов грудной клетки (МСКТ-скрининг органов грудной клетки)

Показания: скриниговое исследование, иммунокомпенсированные пациенты с подозрением на инфекцию легких.
Параметры протокола: описаны в таблице 35.

Таблица 35 – Протокол МСКТ-скрининга органов грудной клетки

Название протокола	THORAX LOW DOSE
Параметры	
Scan Type (тип сканирования)	Axial / Аксиально
Number of scan Acquisition / series (количество сканирований / серий)	1
Scan Acquisition	1 безконтрастное
Range (диапазон)	От верхней границы ключицы через оба реберно-диафрагмальных угла
Quality Reference	60 mAs
KV / Effective mAs / Rotation time	120 / 60 / 0.5 с
Detector Collimation	1,5 мм
Slice Thickness	2 мм
Pitch factor	1,3
Increment	2 мм
Image order	Cranial-Caudal
Oral Contrast	Нет

Комментарии: нет.
Примечание к протоколу: таблица 36.

Таблица 36 – Примечания к протоколу МСКТ-скрининга органов грудной клетки

Reconstruction (Series to send to PACS)	Recon 3x3 B30f mediastinum medium smooth Recon 2x2 B80f lung ultra sharp Recon 2x1 B80f to 3D card coronal Reconstruction MIP 20 mm slab 3 mm increments

Мультиспиральная компьютерная томография органов грудной клетки с контрастным усилением (МСКТ органов грудной клетки + КУ)

Показания: инфекция, новообразование легких.
Параметры протокола: описаны в таблице 37.

Таблица 37 – Протокол МСКТ органов грудной клетки + КУ

Название протокола	THORAX CONTRAST
Параметры	
Scan Type (тип сканирования)	Axial / Аксиально
Number of scan Acquisition /series (количество сканирований / серий)	1
Scan Acquisition	1 – легочная артериальная
Range (диапазон)	От верхней границы ключицы через оба реберно-диафрагмальных угла
Quality Reference	130 mAs
KV / Effective mAs / Rotation time	120 / 130 / 0,5 с
Detector Collimation	1,5 мм
Slice Thickness	3 мм
Pitch factor	1,3
Increment	3 мм
Image order	Cranial-Caudal
Oral Contrast	200 мл воды перед тем, как класть на стол
IV contrast	80 мл 300
Injection Rate	3 cc second
Scan Delay	Артериальная фаза, сканирование на 25 с, скорость введения контрастного препарата – 2,5 мл в секунду

Комментарии: нет.

Примечание к протоколу: допускается увеличение отсрочки до 30 с (таблица 38).

Таблица 38 – Примечания к протоколу МСКТ органов грудной клетки + КУ

Reconstruction (Series to send to PACS)	1. Recon 3x3 B30f mediastinum medium smooth 2. Recon 3x3 B80f lung ultrasharp 3. Recon 2x1 B80f mediastinum to 3D Card for coronal reconstruction 4. MIP axial 20 mm slab 3 mm increments

Мультиспиральная компьютерная томография органов грудной клетки – пульмонография (МСКТ органов грудной клетки – пульмонография)

Показания: легочная эмболия.
Параметры протокола: описаны в таблице 39.

Таблица 39 – Протокол МСКТ органов грудной клетки – пульмонография

Название протокола	PULMONARY EMBOLISM
Параметры	
Scan Type (тип сканирования)	Axial / Аксиально
Number of scan Acquisition/series (количество сканирований / серий)	1
Scan Acquisition	1 – артериальная фаза
Range (диапазон)	От верхней границы ключицы через оба реберно-диафрагмальных угла
Quality Reference	150 mAs
KV / Effective mAs / Rotation time	120 / 150 / 0,5 с
Detector Collimation	0,75 мм
Slice Thickness	2 мм
Pitch factor	1,3
Increment	1 мм
Image order	Cranial-Caudal
Oral Contrast	Нет
IV contrast	80 мл 300
Injection Rate	4 с
Scan Delay	Примерно 20–25 с

Комментарии: нет.
Примечание к протоколу: таблица 40.

Таблица 40 – Примечание к протоколу МСКТ органов грудной клетки – пульмонография

Reconstruction (Series to send to PACS)	1. Recon 1x1 B30f mediastinum medium smooth 2. Recon 3x3 B30f mediastinum medium smooth 3. Recon 3x3 B80f lung ultrasharp 4. Recon 2x1 B80f mediastinum to 3D Card for coronal reconstruction 5. MIP 20 mm slab 3 mm increment

Мультиспиральная компьютерная томография сердца (МСКТ сердца)

Показания: торакальное расслоение аорты, аневризма аорты.
Параметры протокола: описаны в таблице 41.

Таблица 41 – Протокол МСКТ сердца

Название протокола	THORACIC AORTA	
Параметры		
Scan Type (тип сканирования)	Axial / Аксиально	
Number of scan Acquisition / series (количество сканирований / серий)	2	
Scan Acquisition	1 – нативное исследование	2 – артериальная фаза
Range (диапазон)	От верхней границы ключицы через оба реберно-диафрагмальных угла	От верхнего отдела ключицы до подвздошных гребней
Quality Reference	100 mAs	150 mAs
KV / Effective mAs / Rotation time	120 / 100 / 0,5 с	120 / 150 / 0,5 с
Detector Collimation	1,5 мм	1,5 мм
Slice Thickness	2 мм	2 мм
Pitch factor	1,3	1,3
Increment	2 мм	2 мм
Image order	Cranial-Caudal	
Oral Contrast	Нет	нет
IV contrast	Нет	100 мл 300 / 30 мл физиологического раствора
Injection Rate	Нет	4 с
Нет	Нет	Примерно 20–25 с

Комментарии: нет.
Примечание к протоколу: таблица 42.

Таблица 42 – Примечание к протоколу МСКТ сердца

Reconstruction (Series to send to PACS)	1. Recon 3x3 B30f mediastinum medium smooth 2. Recon 2x 2 B30f mediastinum medium smooth 3. Recon 3x3 B80f lung ultrasharp 4. Recon 2x2 B30f to 3D card for reconstruction 5. MIP 20 mm slab 3mm increments

Мультиспиральная компьютерная томография плевры (МСКТ плевры)

Показания: первоначальная оценка эмпиемы, злокачественные заболевания плевры.

Параметры протокола: описаны в таблице 43.

Таблица 43 – Протокол МСКТ плевры

Название протокола	CHEST PLEURA	
Параметры		
Scan Type (тип сканирования)	Axial / Аксиально	
Number of scan Acquisition / series (количество сканирований / серий)	2	
Scan Acquisition	1 – фаза легочная артериальная	2 – плевральная фаза
Range (диапазон)	От верхней границы ключицы через оба реберно-диафрагмальных угла	
Quality Reference	130 mAs	130 mAs
KV / Effective mAs / Rotation time	120 / 130 / 0,5 с	120 / 130 / 0,75 с
Detector Collimation	1,5 мм	1,5 мм
Slice Thickness	3 мм	3 мм
Pitch factor	1,3	1,3
Increment	3 мм	3 мм
Image order	Cranial-Caudal	
Oral Contrast	20 мл воды до начала сканирования	Нет
IV contrast	80 мл Оптирея 300	Нет
Injection Rate	Старт сканирования 3 с	Нет
Scan Delay	Артериальная фаза, сканирование на 25 с, скорость введения контрастного препарата 2,5 мл/с. Будьте осторожны с пациентами с заболеваниями сердечно-сосудистой системы	90 с

Комментарии: нет.
Примечание к протоколу: представлены в таблице 44.

Таблица 44 – Примечание к протоколу МСКТ плевры

Reconstruction (Series to send to PACS)	1. Recon 3x3 B30f mediastinum medium smooth 2. Recon 3x3 B80f lung ultrasharp 3. Recon 2x1 B80f to 3D card for coronal recon 4. Recon 3x3 B30f mediastinum medium smooth

Мультиспиральная компьютерная томография органов грудной клетки (МСКТ органов грудной клетки)

Показания: бронхоэктазы, кровохарканье.
Параметры протокола: представлены в таблице 45.

Таблица 45 – Протокол МСКТ органов грудной клетки

Название протокола	HEMOPTYSIS	
Параметры		
Scan Type (тип сканирования)	Axial / Аксиально	
Number of scan Acquisition/series (количество сканирований / серий)	2	
Scan Acquisition	1 – артериальная фаза	2 – венозная фаза
Range (диапазон)	От верхней границы ключицы через оба реберно-диафрагмального угла	
Quality Reference	130 mAs	130 mAs
KV / Effective mAs / Rotation time	120 / 130 / 0,5 с	120 / 130 / 0,75 с
Detector Collimation	0,75 мм	1,0 мм
Slice Thickness	1 мм	1 мм
Pitch factor	1,3	Нет
Increment	1 мм	10 мм
Image order	Черепно-хвостовой (Cranial-Caudal)	
Oral Contrast	Нет	Нет
IV contrast	80 мл Оптирея 300	Нет
Injection Rate	4 с	Нет
Scan Delay	Примерно 20–25 с	Сразу после артериальной фазы

Комментарии: разметка на введение контрастного препарата производится по нисходящему отделу аорты.

Примечание к протоколу: представлены в таблице 46.

Таблица 46 – Примечание к протоколу МСКТ органов грудной клетки

Reconstruction (Series to send to PACS)	1. Recon 1x1 B30f mediastinum medium smooth 2. Recon 3x3 B80f lung ultrasharp 3. Recon 1x1 B80s lung ultrasharp 4. Recon 1x1 B80s mediastinum to 3D Card for coronal reconstruction 5. MIP 20 mm slab 3 mm increments 6. Recon 1x1 B80s lung ultrasharp

МЕТОДИКА ПРОВЕДЕНИЯ КОМПЬЮТЕРНОЙ ТОМОГРАФИИ СЕРДЦА

Средства индивидуальной защиты: для пациентов не требуются.

Примечание: если есть сопровождающий, то необходимо надеть на него защитный односторонний фартук и защитный воротник.

Подготовка пациента к исследованию:

1. Просим пациента освободить тело от металлических предметов.
2. При проведении исследований с КУ:

– переодеваем пациента в одноразовую одежду;

– постановка периферического катетера в локтевую вену размером 18G, 20G.

Позиционирование пациента:

1. Укладываем пациента на спину, ногами в гентри. Под колени можно положить валик, чтобы расслабить мышцы спины.
2. Просим закрыть глаза на время разметки лазерами.
3. Размечаем лучи лазера, чтобы горизонтальная линия проходила по средней линии тела, а перпендикулярная линия проходила через крайнюю границу зоны интереса.
4. Информируем пациента о том, что будут голосовые команды и просим во время исследования не двигаться.

Подготовка: боль в груди, оценки коронарных артерий.

Параметры протокола: описаны в таблице 47.

Таблица 47 – Протокол КТ сердца

Oral Contrast	No
IV Contrast / Volume	To be determined by Test Bolus
Nitroglycerin	See Test Bolus / Nitroglycerin
Technical Factors **DS_CaScore_Seq**	
Detector Collimator	Acq 6 x 3,0 mm
kV / mAs / Rotation Time	120 kV / 100mAs / 0,33 s
Care Dose 4D	Off
Feed	18 mm
Typical CTDIvol	3,44 mGy
DS_Coronary_CTA	
Detector Collimator	Acq. 64 x 0,6 mm
kV / mAs / Rotation Time < **180lbs**	100 kV / 320mAs / 0,33 s

Продолжение таблицы 47

kV / mAs / Rotation Time > **180lbs**					120 kV / 320mAs / 0,33 s			
Care Dose 4D					On			
Pitch					Adjust per patient			
Typical CTDIvol					82,91 mGy			
Injection Rate					5–6 ml/s			
Test Bolus Delay					10 s			
Scan Delay					Determined by Test Bolus			
Breath Hold					Inspiration			
CaScSeq	Recon Type	Width / Increment	Kernel	Window	FOV	Series Description	Heart Phase	Networking
Recon 1	Axial	3 x 3	B35f	Mediastinum	≥150	Calcium Score	per HR	TeraRecon PACS
CorCTA	Recon Type	Width / Increment	Kernel	Window	FOV	Series Description	Heart Phase	Networking
Recon 1	Axial	0,75 x 0,5	B26f	Cardiac	≥150	Best Diastole	Best Diastole	TeraRecon PACS
Recon 2	Axial	0,75 x 0,5	B26f	Cardiac	≥150	Best Systole	Best Systole	TeraRecon PACS
Recon 3	Axial	0,75 x 0,5	B26f	Cardiac	≥150	0–90%	0–90% (10%)	TeraRecon
Recon 4	Axial	3 x 3	B26f	Cardiac	≥150	0–95%	0–95% (5%)	TeraRecon
Recon 5	Axial	3 x 3	B30f	Mediastinum	-	CHEST AXIAL	Per HR	PACS

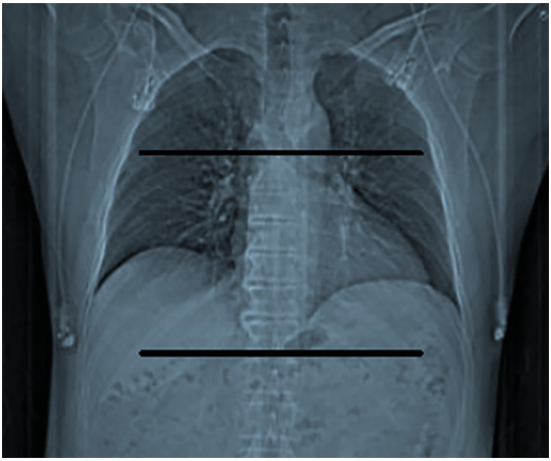

Рисунок 27 – Диапазон сканирования

Комментарии:

1. Регулировка кВ и мАс согласно телосложению.
2. Диапазон регулировки (рис. 27) по частоте сердечных сокращений:

– HR <70 ударов в минуту 60% –70%;
– HR >70 ударов в минуту 40% –70%.

Если HR нерегулярный или >80 ударов в минуту, то на исследование надо пригласить врача-кардиолога. Кардиолог может назначить бета-блокаторы для снижения HR. После установки длительности импульса проверьте шаг сканирования – он должен быть не менее 0,33.

МЕТОДИКА ПРОВЕДЕНИЯ КОМПЬЮТЕРНОЙ ТОМОГРАФИИ БРЮШНОЙ ПОЛОСТИ

Средства индивидуальной защиты: для пациентов не требуются.

Примечание: если есть сопровождающий, то необходимо надеть на него защитный односторонний фартук и защитный воротник.

Подготовка пациента к исследованию:

1. Просим пациента освободить тело от металлических предметов.
2. При проведении исследований с КУ:

– переодеваем пациента в одноразовую одежду;

– постановка периферического катетера в локтевую вену размером 18G, 20G.

Для некоторых методик требуется специальная подготовка. Перед всеми методиками исследования необходимо **соблюдать диету**. Пациенты должны прекратить прием пищи не менее чем за 4 часа до исследования, из жидкостей можно употреблять только простую питьевую воду.

В большинстве случаев пациентов на амбулаторном приеме информируют о том, что, кроме питьевой воды после полуночи (при условии, что исследование будет проводиться во второй половине дня), принимать внутрь больше ничего нельзя.

Пить жидкости нужно как можно больше с целью снижения риска почечных осложнений после внутривенного контрастирования.

Особенности введения и применения контрастных препаратов.

Пероральный контраст.

В качестве позитивного перорального контрастного вещества обычно используют разбавленный гипак или барий (1–3 %-й концентрации). В настоящее время все чаще стали использовать отрицательные контрастные вещества для перорального приема, такие как вода или Volumen (сульфат бария низкой концентрации). Пациенту необходимо выпить 250–300 мл воды непосредственно перед сканированием. Это обеспечит адекватное расширение желудка и двенадцатиперстной кишки.

Пациентам с перфорацией кишечника дают разбавленный гипак или неразбавленный барий. Это касается и всех пациентов с болью в области живота, поступающих из отделения ОНиЭП. Пациентам с подозрением на кишечную непроходимость контраст-вещество не вводят перорально, т.к. уже имеющиеся вследствие непроходимости воздух и жидкость внутри кишечника способствуют плохому контрастированию.

После процедуры врач-рентгенолог составляет протокол исследования и осуществляет руководство рентгенолаборантом, который в свою очередь, го-

товит пероральный контраст. Ниже приведены основные принципы для перорального применения контраста на примере клинического случая острой тонкокишечной непроходимости кишечника и мочекаменной болезни.

Первоначальный этап сканирования – без контраста – при острой тонкокишечной непроходимости кишечника и мочекаменной болезни:

1. ***Вода.***

Назначение: за 20 мин «до» – 400 мл, «стол» – 400 мл.

Показания: образования поджелудочной железы, КТ-ангиография – образования почек, печени, аорты, надпочечников / почечной ткани, КТ-урограмма, гепатоцеллюлярная карцинома (печеночно-клеточный рак, рак печени).

2. ***Volumen (сульфат бария низкой концентрации).***

Назначение: за 60 мин «до» – 450 мл, за 40 мин «до» – 450 мл, за 20 мин «до» – 450 мл, «стол» – 400 мл воды.

Показания: воспалительные заболевания кишечника, образование в тонком кишечнике, кровотечение ЖКТ, мальабсорбция / диарея, КТ-ангиография брыжеечных сосудов.

3. ***Барий.***

Назначение: за 60 мин «до» – 250 мл , за 30 мин «до» – 250 мл, «стол» – 400 мл воды.

Показания: продолжительное наблюдение рака, лимфомы, абсцесс, гинекологические новообразования, острый панкреатит.

4. ***Гепак.***

Назначение: за 60 минут «до» – 500 мл, за 30 мин «до» – 500 мл, «стол» – 400 мл воды.

Показания: после операций, перфорация, экстренные случаи с использованием позитивного контрастного вещества, динамическая (функциональная) непроходимость тонкой кишки, парез для оценки скорости прохождения вещества (за 120 мин и за 60 мин «до»), отдельные случаи острого аппендицита (за 90 мин и за 40 мин «до»).

Ректальное введение контраста.

Ректальное введение контраста не должно проводиться больным после операций на ободочной и прямой кишке или после недавней пересадки костного мозга (проконсультируйтесь с врачами); введение контрастного вещества в прямую кишку осуществляется при подозрении на дивертикулит (не всегда есть необходимость); если нет перитонеальных симптомов (в случае возникновения вопросов, уточняйте у направляющего доктора).

Введение контраста в прямую кишку (проктография или ирригография), как правило, выполняется непосредственно перед сканированием, когда пациент уже лежит на столе сканера, либо в процедурном кабинете, когда он предусмотрен планом отделения. Введение осуществляется через катетер или

клизму (в качестве контраста берут 1–3% гипак или воду, которая наиболее предпочтительна). Как правило, 200 мл контраста достаточно, чтобы контрастировать ректосигмовидный отдел ободочной кишки. Для контрастирования всего толстого кишечника может потребоваться 900–1200 мл средства, особенно при подозрении на аппендицит. ОСТАНОВИТЕСЬ, если пациент чувствует значительный дискомфорт или боль.

Проктографию с введением позитивного контраста можно также осуществлять в случаях проникающего ранения живота, которое может одновременно являться результатом повреждения толстой кишки (в данном случае вводить контраст возможно с помощью укола левой боковой стенки брюшной полости). Это можно делать только по согласованию с хирургами.

После процедуры врач-радиолог составляет описание исследования, кроме того, в его функции входит руководство лаборантом при приготовлении контраста для проктографии. Подготовленное контрастное вещество вводят ректально либо сам лаборант, либо медицинская сестра.

«Неконтрастируемые» петли кишечника.

Если выявленные новообразования расположены в зоне петель кишечника, то у вас есть несколько вариантов действий:

1. Ведите контраст или воздух ректально, если «неконтрастируемые» петли располагаются в области таза.
2. Если петли расположены в верхней части брюшной полости, введите контраст перорально и повторите сканирование через несколько минут.
3. Повторите сканирование на том же уровне. Форма кишечника может измениться из-за перистальтики. В идеале он будет полностью наполнен контрастом.
4. Введите контраст перорально еще раз и повторите сканирование через несколько часов. Петли кишечника могут стать законтрастированными и/или изменить конфигурацию.
5. Чередуйте позиции – лежа на спине и на животе. Положение петель кишечника начнет изменяться, и таким образом они заполнятся контрастным веществом или воздухом.
6. Введите контраст через колостому, петли подвздошной кишки или другие мешки у больных, если они имеются. Очень часто петли кишечника, прилегающие к стоме, не контрастируются перорально. При прямом введении вещества через колостому (т.е. через небольшой катетер) можно добиться хорошего контрастирования петель кишечника.
7. Прием 10 мг метоклопрамида (церукала) внутрь стимулирует опорожнение желудка, кишечника и ускоряет пассаж контраста, хотя используют это средство редко.
8. При подозрении на утолщение кишечной стенки или внутрипросветные новообразования кишечника нужно учитывать, что это может быть

обусловлено каловыми массами. Утолщение стенки кишки – один из самых распространенных случаев при КТ-сканировании. При сильном подозрении на это должны быть выполнены следующие действия: задержка сканирования, изменения положения тела и другие маневры, описанные выше. Внутренние органы должны быть хорошо растянуты для четкой визуализации. При подозрении на утолщение стенки желудка для его растяжения дают выпить воду и физиологический раствор. Количественная шкала плотности для КТ представлена в таблице 48.

Таблица 48 – Количественная шкала денсивности (плотности) для КТ

Воздух, жир:	Отрицательные единицы Хаунсфилда (HU)
Вода:	0–20 ед. HU
Абсцесс:	0–40 ед. HU
Паренхима:	40–70 ед. HU (без контраста)
Кости:	>500 ед. HU
Кальцифицированный узел в легком:	> 200 ед. HU

Ректороспективная реконструкция.

Помните, что одним из преимуществ мультиспиральной КТ является возможность ретроспективной реконструкции данных. Минимальная толщина среза зависит от конфигурации детектора, используемого при сканировании конкретной области исследования. Например, если мы используем протокол организации помощи при аппендиците, то можно реконструировать изображения с толщиной среза 2,5 мм, что может помочь детально визуализировать аппендикс или анализировать его с большей уверенностью. Это также позволит визуализировать почечные камни небольшого размера или лимфатические узлы легких.

Лучше всего строить реконструкции сразу же после сканирования (<24–48 часов), так как исходные данные сохраняются лишь на некоторое время. Более тонкие реконструированные срезы способствуют получению мультипланарных реконструированных изображений более высокого качества, которые мы используем все чаще и чаще.

Задержка дыхания.

Желательно успеть отсканировать брюшную полость в течение одной задержки дыхания больного. Тренировку дыхания и гипервентиляцию пациента полезно сделать непосредственно перед сканированием. Акцентируйте внимание пациента на том, что во время исследования НЕЛЬЗЯ двигаться и дышать. Если абсолютно необходимо выдохнуть раньше, то предупредите его о том, что это важно сделать медленно и равномерно для подавления артефактов движения. Попросите пациента сделать глубокий вдох и выдох несколько раз. Перед

началом сканирования попросите пациента сделать небольшой вдох и задержать дыхание. При выполнении многофазных исследований, таких как трехфазное исследование печени и поджелудочной железы, проинструктируйте пациента о необходимости также делать небольшой вдох на каждой фазе сканирования.

Позиционирование пациента.

1. Укладываем пациента на спину, головой в гентри. Под колени можно положить валик, чтобы расслабить мышцы спины (рис. 28–29).

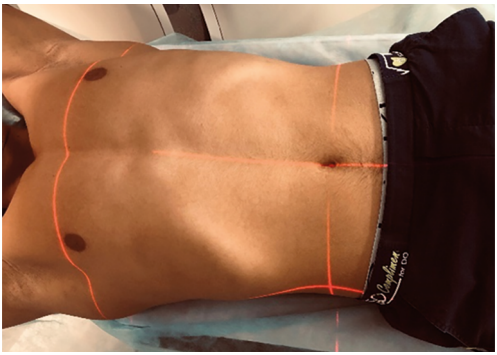

Рисунок 28 – Разметка на брюшную полость, вид сверху

Рисунок 29 – Разметка на брюшную полость, вид сбоку

2. Просим закрыть глаза на время разметки лазерами.
3. Размечаем лучи лазера, чтобы горизонтальная линия проходила по средней линии тела, а перпендикулярная линия проходила крайнюю границу зоны интереса.
4. Информируем пациента о том, что будут голосовые команды и просим во время исследования не двигаться.

Мультиспиральная компьютерная томография органов брюшной полости (МСКТ органов брюшной полости)

Показания: скрининг, абсцесс, дивертикулит.
Параметры протокола: описаны в таблице 49.

Таблица 49 – Протокол МСКТ органов брюшной полости

Название протокола	ABDOMEN STANDART
Параметры	
Scan Type (тип сканирования)	Axial / Аксиально
Number of scan Acquisition / series (количество сканирований / серий)	2: 1 – нативная и 2 – портально-венозная
KV / effective mAs / rotation time	120 / 200 / 0,5 с
Detector collimation	1,5 мм
Slice Thickness	3,0 мм
Pitch	0,75
Increment	3,0 мм
Image order	Краниально-каудально
Oral Contrast	Стационарных больных: 250 мл воды, в которой разведен контраст из расчета 10 мл на 100 мл, каждые полчаса за 2 ч до исследования. Амбулаторно: 500 мл воды за 2 ч до исследования и 250 мл воды за 45 минут до исследования

Комментарии: нет.
Примечание к протоколу: нет.

Мультиспиральная компьютерная томография органов брюшной полости и таза (МСКТ органов брюшной полости и таза)

Показания: абсцесс, дивертикулит.
Параметры протокола: описаны в таблице 50.

Таблица 50 – Протокол МСКТ органов брюшной полости и таза

Название протокола	ABDOMEN + PELVIS STANDART
Параметры	
Scan Type (тип сканирования)	Axial / Аксиально
Number of scan Acquisition / series (количество сканирований / серий)	1

Продолжение таблицы 50

KV / effective mAs / rotation time	120 / 200 / 0,5 с
Detector collimation	1,5 мм
Slice Thickness	3,0 мм
Pitch	0,75
Increment	3,0 мм
Image order	Краниально-каудально
Oral Contrast	Стационарных больных: 250 мм воды, смешанной с 7 мл контрастного препарата, давать каждые полчаса за 2 ч до исследования. Амбулаторно: 500 мл воды за 2 ч до исследования, 250 мл воды за 45 мин до исследования
IV contrast	125 мл 320
SMART PREP	От 50 ед. HU RIO над печенью

Комментарии: скорость введения контрастного препарата 3–5 мл/с.
Примечание к протоколу: толщина среза реконструкций 2,5 мм.

Экстренные исследования

Аппендицит – в стандартном случае контраст должен вводиться не перорально, а внутривенно. В педиатрической практике учитывайте возможность также перорального введения контрастного вещества. У пациентов с симптомами, проявляющимися более 48–72 ч (осложнения высокой степени), с другими осложнениями основного заболевания (воспаление кишечника, ВИЧ, послеродовое состояние и т.д.) в/в введение контраста осуществляется сразу.

Дивертикулит – в стандартном случае контраст должен вводиться не перорально, а внутривенно. В соответствии с текущими руководящими принципами в экстренных случаях допускается в/в введение контраста, если бесконтрастное исследование создает необходимость сделать сканирование повторно.

Другие патологии кишечника

Если есть подозрение на острое желудочно-кишечное кровотечение, ишемию кишечника, кишечную непроходимость или перфорацию – проводить исследование нужно только с в/в контрастированием. Пероральный контраст может скрыть в просвете кишечника внутрипросветные кровотечения и скрытые нарушения при усилении стенок кишечника.

В случаях известной обструкции, как правило, это касается пациентов из стационара, экстренных больных, больных со спаечной послеоперационной непроходимостью, когда стоит вопрос о повторной операции и т.д., иногда вводят контраст перорально для оценки скорости прохождения контраста в область обструкции. Такие пациенты должны проходить длительную подготовку перед пероральным введением контраста.

Внутриматочный рак/рак шейки матки – пациенты с известным диагнозом проходят исследование с целью первичной диагностики или оценки динамики заболевания. Вводят 60–120 мл контрастного препарата через катетер во влагалище перед сканированием.

Мультиспиральная компьютерная томография органов грудной клетки, брюшной полости и таза (МСКТ органов грудной клетки, брюшной полости и таза)

Показания: панкреатит, цирроз печени, язвенный колит, болезнь Крона, рак толстого кишечника, печени, почек, поджелудочной железы и мочевого пузыря, а также лимфома; камни почек и мочевого пузыря; аневризма брюшной аорты и другие заболевания артерий и вен, например, тромбы и ненормальные сужения, известные также как стенозы сосудов.

Параметры протокола: описаны в таблице 51.

Таблица 51 – Протокол МСКТ органов грудной клетки, брюшной полости и таза

Название протокола	CHEST+ ABDOMEN+ PELVIS+ CONTRAST	
Параметры		
Scan Type (тип сканирования)	Axial / Аксиально	
Number of scan Acquisition / series (количество сканирований / серий)	2	
Scan Acquisition	1– легочная артериальная	2 – венозная
Range	От верхней границы ключицы через оба реберно-диафрагмальных угла	От диафрагмы к седалищным буграм
Quality Reference	130	180
KV / Effective mAs / Rotation time	120 / 130 / 0,5 с	120 / 180 / 0,5 с
Detector Collimation	1,5 мм	1,5 мм
Slice Thickness	3 мм	3 мм
SMART PREP	От 50 ед. HU RIO над печенью	
Pitch factor	1,3	1,3

Продолжение таблицы 51

Increment	3 мм	
Image order	Cranial – Caudal	
Oral Contrast	См. общие комментарии	
Intravenous Contrast	100 мл 350мг/мл и 50 мл физиологического раствора	
Injection Rate	3	Нет
Scan Delay	25–30 с	70 с

Комментарии: во время сканирования просите пациента задержать дыхание.

Примечание к протоколу: описано в таблице 52.

Таблица 52 – Примечание к протоколу МСКТ органов грудной клетки, брюшной полости и таза

Reconstruction (Series to send to PACS)	1. Recon 3x3 B30f mediastinum medium smooth 2. Recon 3x3 B80f lung ultrasharp 3. Recon 2x1 B80f mediastinum to 3D Card for coronal reconstruction 4. Recon 3x3 B30f abdomen medium smooth

Острый панкреатит.

При исследовании панкреатита руководствуйтесь стандартным алгоритмом исследования брюшной полости. КТ без контраста следует выполнять только при подозрении на кровоизлияние поджелудочной железы.

Контраст:

– в качестве перорального контраста – вода без учета 1 л жидкости, которую больной выпивает по прибытии в отделение. *Достигается растяжение* двенадцатиперстной кишки, *соответственно и ее контрастирование*;

– 125 мл в/в вещества «Оптирей» 320, 4–5 мл/с.

Мультиспиральная компьютерная томография органов брюшной полости (МСКТ брюшной полости)

Показания: ретроперитониальное кровотечение.

Параметры протокола: описаны в таблице 53.

Таблица 53 – Протокол МСКТ брюшной полости

Название протокола	RETROPERITONEAL BLEEDING	
Параметры		
Scan Type (тип сканирования)	Axial / Аксиально	
Number of scan Acquisition / series (количество сканирований / серий)	2	
Scan Acquisition	1 – нативное	2 –постконтрастное
Range	От диафрагмы к седалищным буграм	
Quality Reference	130	180
KV / Effective mAs / Rotation time	120 / 130 / 0,5 с	120 / 180 / 0,5 с
Detector Collimation	1,5 мм	1,5 мм
Slice Thickness	3 мм	3 мм
SMART PREP	От 40 ед. HU	
Pitch factor	1,3	1,3
Increment	3 мм	
Image order	Cranial – Caudal	
Oral Contrast	Без контраста	См. общие комментарии
Intravenous Contrast		100 мл 350мг/мл и 50 мл физиологического раствора
Injection Rate	3	Нет
Scan Delay	25–30 с	70 с

Комментарии: нативное исследование без введения контрастного препарата. Скорость введения контрастного препарата – 4–5 мл/с. Во время сканирования просим пациента задержать дыхание.

Примечание к протоколу: при подозрении на спонтанное кровотечение вследствие приема антикоагулянтов введение контрастного вещества не требуется. В/в введение контрастного вещества потребуется для обнаружения сосудистой транссудации в результате недавнего вмешательства (катетеризация сердца, биопсия и т.д.) или травмы.

Мультиспиральная компьютерная томография почек (МСКТ почек)

Показания: новообразование почек, стеноз почечных артерий.

Параметры протокола: описаны в таблице 54.

Таблица 54 – Протокол МСКТ почек

Название протокола	KIDNEY			
Параметры	Native (abd / pelvis w/o)	Arterial (kidneys only)	Venous (abd / pelvis)	Delay (abd / pelvis)
KV / Effective mAs / Rotation time	120 / 200 / 0,5	120 / 200 / 0,5	120 / 200 / 0,5	120 / 200 / 0,5
Detector Collimation	1,5 мм	1,5 мм	1,5 мм	1,5 мм
Slice Thickness	3,0 мм	3,0 мм	3,0 мм	3,0 мм
Pitch factor	0,75	0,75	0,75	0,75
Oral Contrast	2,0 мм	2,0 мм	2,0 мм	2,0 мм
Injection Rate	Cranial to caudad			

Острый пиелонефрит.

При подозрении на пиелонефрит используйте стандартный алгоритм исследования брюшной полости с задержкой 4–5 мин.

Почечный абсцесс.

То же самое, что и новообразование почек. «Бесконтрастный» этап сканирования важен для оценки пороговых значений аттенуации для дифференциации абсцессов (не усилять больше HU) и фокального пиелонефрита (усилить в/в контрастирование, HU не больше, чем для паренхимы).

Почечные камни.

Мочевой пузырь должен быть наполнен, в первую очередь, для оценки мочеточниково-пузырного соустья. Контраст не пероральный, при старте контраст НЕ ВВОДИТЬ. Если необходимо в/в контрастирование, время зависит от причины введения вещества:

– 3–4 мл/с на 125 мл (Оптирей 320);

– 80 с задержки, 5 мм, область – правое диафрагмальное пространство – симфиз – для случайной патологии органов брюшной полости;

– задержка – 6 мин и более, 5 мм, область – правое диафрагмальное пространство через симфиз для делиниации мочеточников.

Общие рекомендации.

– Большая часть камней мочеточника сосредотачивается в мочеточнико-пузырном соустье. Ищите мочеточниковые камни и их вторичные признаки (гидронефроз, волокнистость рисунка около почечной и околомочеточниковой жировой ткани за счет ее отечности от блокировки оттока мочи с соответственной стороны мочевым камнем в лоханке или самом мочеточнике, с трофическими нарушениями мочевыводящих путей).

– Ищите другие формы патологии со стороны поджелудочной железы, аппендикса, дивертикулит, трубно-яичниковый абсцесс и т.д.

– У больных СПИДом, принимающих ингибиторы протеазы (индиновир), камни могут «не контрастироваться».

– При флеболите и других камнеобразных структурах нужно сделать ретроспективную реконструкцию – 2,5 мм данной области исследования.

– Чтобы определить, находится ли камень у мочеточнико-пузырного соустья в мочевом пузыре или отверстии мочеточника, отсканируйте эту область в позиции лежа на животе.

Мочеточнико-тазовое сочленение / пересаживание почки.

Контраст:

– не пероральный;

– 125 мл вещества «Оптирей» 320, 3–4 мл/с.

Метод сканирования:

– первоначальный этап, сканирование перед введением контрастного вещества: 5 мм, RS = 0,8; область – сканирование почек сверху вниз. На данном уровне исследования изображения должны быть проанализированы, т.к. при обнаружении гидронефроза почки у донора может потребоваться визуализация оставшейся части брюшной полости и таза для исключения камней;

– артериальная фаза: быстрая подготовка области сканирования аорты, плотность – до 100 ед. HU, 2,5 мм; RS (скорость вращения) – 0,7; 1,25 мм – толщина среза для реконструкций, от верхнего полюса почек до области бифуркации подвздошной кости;

– отсроченная фаза: задержка – 7–10 мин;

– для доноров: выполняйте топограмму для оценки собирающей системы, при возникновении вопросов – придерживайтесь тех же общих рекомендаций, что и при сканировании мочеточнико-тазового сочленения.

Мультиспиральная компьютерная томография – урография (МСКТ-урография)

Показания: гематурия, уротелиальное злокачественное новообразование или подозрение на него. В начале исследования пациенту должен быть установлен катетер Фоллея, необходимо состояние умеренного растяжения мочевого пузыря (не отпускайте пациента в туалет перед сканированием).

Параметры протокола: описаны в таблице 55.

Таблица 55 – Протокол МСКТ-урография

Название протокола	UROGRAM		
Параметры			
Scan Acquisition	Натив	Артериальная фаза	Венозная фаза
KV / effective mAs / rotation time	120 / 200 / 0,5	120 / 200 / 0,5	120 / 200 / 0,5
Detector collimation	1,5 мм	1,5 мм	1,5 мм
Slice Thickness	3,0 мм	3,0 мм	3,0 мм
Pitch	0,75	0.,75	0,75
Increment	2,0 мм		
Image order	Cranial to caudad		
Oral Contrast	нет		
Intravenous Contrast	100 мл со скоростью 3 млс/s		
Scan Delay	1 скан – 75 с 2 скан – 10 мин 3 скан –15 мин		
MIP / MPR	MIP: W-1500 C-350, 30,0 mm thick, 3,0 mm distance MPR: W-350 C-40, 30,0 mm thick, 3,0 mm distance		

Комментарии: нет.

Примечание к протоколу: после первоначального сканирования без введения контрастного вещества исключите камни и обструкцию. Если камни визуализируются у больного в возрасте младше 50 лет, свяжитесь с врачом-рентгенологом и уточните: возможно, пациенту не требуется в/в контрастирование. В случае обструкции рассмотрите вопрос о том, чтобы увеличить задержку.

Мультиспиральная компьютерная томография печени (МСКТ печени)

Показания: первичная диагностика гепатоцеллюрной карциномы, хронические заболевания почек, церроз.

Параметры протокола: описаны в таблице 56.

Таблица 56 – Протокол МСКТ печени

Название протокола	LIVER		
Параметры			
Scan Acquisition	Натив	Артериальная фаза	Венозная фаза
KV / effective mAs / rotation time	120 / 200 / 0,5	120 / 200 / 0,5	120 / 200 / 0,5
Detector collimation	1,5 мм	1,5 мм	1,5 мм
Slice Thickness	5,0 мм	3,0 мм	3,0 мм

Продолжение таблицы 56

Pitch	0,75	0,75	0,75
Increment	5,0 мм	2,0 мм	2,0 мм
Image order	На 2 см выше диафрагмы до гребней подвздошных костей		
Oral Contrast	750 мл воды		
Intravenous Contrast	150 мл контрастного препарата 300 со скоростью 3мл/с		
Scan Delay	Натив / 25 с артериальная / 75 с венозная		

Комментарии: данный вид исследования проводят с целью первичной диагностики или оценки динамики гепатоцеллюлярной карциномы у пациентов с хроническими заболеваниями печени/циррозом; с целью оценки динамики состояния после химиотерапии злокачественного новообразования печени (первичного или метастатического); после трансплантации печени.

Примечание к протоколу: сканирование аорты в артериальной фазе – «SMART PREP» – от 170 ед. HU (обычная задержка – 30 с). В этом случае идеально достигается контрастирование печеночной артерии с минимальным количеством контраста в воротной вене (таблица 57).

Таблица 57 – Примечание к протоколу МСКТ печени

Reconstruction (Series to send to PACS)	1. Recon 3x3 B30f mediastinum medium smooth 2. Recon 3x3 B80s 3. Recon 1x1 B30f 3D Card for 4. Recon 3 x 3 B30fcoronal reconstruction / Recon 2 x 1 B30f

Проведение сканирования в 2 фазы.

Данный вид исследования проводится для дальнейшей характеристики известных повреждений печени или при подозрении на них, однако, не с целью анализа хронического заболевания – цирроза, а с целью исключения метастатических образований, в частности – гиперваскулярных метастазов, возникающих при злокачественных новообразованиях груди, почек, меланомах, нейроэндокринных, гастроинтестинальных стромальных опухолях, саркомах щитовидной железы, тестикулярных саркомах.

В последнее время все больше больных раком, имеющих нон-гиперваскулярные метастазы (например, рак толстой кишки), проходят трехфазовые исследования. В случае лимфом на ранних стадиях, тестикулярного рака (рак яичек) у пациентов в возрасте <40 лет необходимо руководствоваться стандартным алгоритмом исследования брюшной полости с задержками.

Учитывайте 10–15 минутную задержку при сканировании печени больных с ранее неоднозначными показателями гемангиомы или с упоминанием холангиокарциномы.

Мультиспиральная компьютерная томография – энтерография (МСКТ-энтерография)

Показания: данный протокол предназначен для оценки тонкого кишечника с использованием контрастного вещества перорального введения низкой аттенуации (VOLUMEN). Исследование должно проходить под активным наблюдением резидента/ординатора отделения. Это исследование проводят при болезни Крона, интермиттирующей непроходимости тонкого кишечника (спайках и т.д., случаи у больных на амбулаторном приеме). При оценке опухоли тонкого кишечника и желудочно-кишечного кровотечения неясного происхождения (продолжительное желудочно-кишечное кровотечение, несмотря на негативную эндоскопию верхнего и нижнего отделов ЖКТ) уточните, какие фазы исследования вы будете использовать – артериальную и портально-венозную (КТ-энтерография при ЖК-кровотечении) или только портально-венозную (КТ-энтерография при заболеваниях кишечника).

Параметры протокола: описаны в таблице 58.

Таблица 58 – Параметры протокола МСКТ-энтерографии

Название протокола			
Параметры / Scan Acquisition	Натив	Артериальная фаза	Венозная фаза
KV / effective mAs / rotation time	120 / 200 / 0,5	120 / 200 / 0,5	120 / 200 / 0,5
Detector collimation	1,5 мм	1,5 мм	1,5 мм
Slice Thickness	3,0 мм	3,0 мм	3,0 мм
Pitch	0,75	0,75	0,75
Increment	2,0 мм		
Image order	Cranial to caudad		
Oral Contrast	нет		
Intravenous Contrast	100 мл со скоростью 3 мл/с		
Scan Delay	1 скан – 3 с 2 скан – 80 с 3 скан – 3 мин		

Комментарии: нет.

Примечание к протоколу: после первоначального сканирования без введения контрастного вещества исключите камни и обструкцию. Если камни визуализируются у больного в возрасте младше 50 лет, свяжитесь с доктором-рентгенологом и уточните: возможно, пациенту не требуется в/в контрастирование. В случае обструкции рассмотрите вопрос о том, чтобы увеличить задержку.

Мультиспиральная компьютерная томография – колонография (МСКТ-колонография)

Подготовка: предпочтительнее без употребления жидкости внутрь, некоторым пациентам прием жидкости противопоказан.

Осуществляется установление, проверка признаков жидкости и стула: во время завтрака, обеда и ужина принимают Tagitol за день до КТ-колонографии. В ночь перед исследованием – 60 мл гастрографина.

– В ночь перед исследованием, а также утром – подготовка кишечника.

– Попросите пациента опорожнить кишечник перед сканированием и сообщить о том, когда кишечник достигнет максимального растяжения.

Исследование осуществляется без перорального и в/в контрастирования (пока рентгенолог не посчитает нужным), вводится 1 мг глюкагона подкожно за 10 минут до сканирования.

Инсуффляция CO_2 (контролируется направляющим доктором). Используйте небольшие наконечники для клизмы при инсуффляции (проверьте наконечник перед использованием).

– В положении лежа на боку установите наконечник, раздуйте баллонную манжету.

– Свяжитесь с резидентом, если при установке ректального катетера возникнут какие-либо проблемы.

– Начните инсуффляцию в положении лежа на животе; если пациент почувствует дискомфорт, поверните его/ее на правый бок, затем медленно на спине, затем на левый бок (чтобы заполнить воздушное пространство правой толстой кишки, осуществляйте инсуффляцию CO_2 с использованием автоинсуфлятора, давление – до 25 мм рт.ст). Обычный объем воздушного пространства для введения колеблется в пределах 4–6.

– Получите предварительное изображение, чтобы удостовериться в адекватной инсуффляции всех сегментов толстой кишки перед непосредственным сканированием.

Параметры протокола: описаны в таблице 59.

Таблица 59 – Параметры протокола МСКТ-колонографии

Название протокола	COLONOGRAFIIA	
Параметры		
Scan Acquisition	Лежа на спине	Лежа на животе
KV / effective mAs / rotation time	120 / 100 / 0,5	120 / 200 / 0,5
Detector collimation	1,5 мм	1,5 мм

Продолжение таблицы 59

Slice Thickness	3,0 мм	3,0 мм
Pitch	0,75	0,75
Increment	2,0 мм	
Image order	Cranial to caudad	

Комментарии: сохраняйте инсуффлированный воздух при смене положения тела лежа на спине / лежа на животе. В конце исследования отсоедините трубку инсуффляции прежде, чем удалить ректальный катетер для немедленной ликвидации растяжения. Отправьте данные на рабочую станцию трехмерных изображений.

Примечание к протоколу: нет.

Мультиспиральная компьютерная томография органов брюшной полости – травма (МСКТ брюшной полости – травма)

Показания: травмы.

Параметры протокола: описаны в таблице 60.

Таблица 60 – Параметры протокола МСКТ брюшной полости – травма

Название протокола	CHEST + ABDOMEN + PELVIS TRAUMA	
Параметры		
Scan Type (тип сканирования)	Axial / Аксиально	
Number of scan Acquisition/series (количество сканирований / серий)	2	
Scan Acquisition	1 – легочная артериальная	2 – венозная
Range	Clavicular heads through both costophrenic angles	Top of diaphragm to ischial tuberosities
Care Dose 4D	On	On
Quality Reference	130 mAs	180 mAs
KV / effective mAs / rotation time	120 / 130 / 0,5 с	120 / 180 / 0,5 s
Detector collimation	1,5 мм	1,5 мм
Slice Thickness	3,0 мм	3,0 мм
Pitch	1,3	1,3
Increment	3,0 мм	3,0 mm
Image order	От головы к пояснице S5	
Oral Contrast	750 мл воды	

Продолжение таблицы 60

Intravenous Contrast	100 мл 350мг/мл и 50 мл физиологического раствора	
Injection Rate	3,0 град./с	Нет
Scan Delay	25 с	От 70 с до 3 мин

Комментарии: скорость введения контрастного препарат 3–5 мл/с.
Примечания к протоколу:

– перед сканированием необходимо установить катетер Фоллея;

– если у больного имеются повреждения почек или мочевого пузыря, убедитесь в том, что почки, мочеточники и мочевой пузырь контрастируются, и определите наличие выхода контраста за пределы органов мочеполовой системы. При необходимости повторите сканирование почек с 10-минутной задержкой;

– если проникающее ранение предположительно затрагивает область толстой кишки, необходимо ввести контраст ректально, как было описано выше;

– в случае перелома костей таза нужно сканировать всю брюшную полость и таз с задержкой сканирования для оценки транссудации (таблица 61).

Таблица 61 – Примечания к протоколу МСКТ брюшной полости – травма

Reconstruction (Series to send to PACS)	1. MIP axial 20 mm slab every 3 mm 2. Recon 3x3 B80f lung ultrasharp 3. 3 x 3 coronal and sag

Мультиспиральная компьютерная томография надпочечников (МСКТ надпочечников)

Показания: опухоли надпочечников
Параметры протокола: описаны в таблице 62.

Таблица 62 – Протокол МСКТ надпочечников

Название протокола	ADRENAL
Параметры	
KV / Effective mAs / Rotation time	120 / 130 / 0,5
Detector Collimation	1,5 мм
Slice Thickness	Без контраста 2 мм, с контрастом 2 мм
Pitch factor	0,75
Image order	Черепно-хвостовой
Oral Contrast	нет

Продолжение таблицы 62

Injection Rate	2 – 3 см
Scan Delay	2 сканирование – 60 с 3 сканирование – 15 мин

Комментарии: если изображения после сканирования без введения контрастного вещества демонстрируют однородное повреждение, меньше 10 HU, велика вероятность аденомы надпочечников, дальнейшие сканирование не нужно. Соответственно, врач-рентгенолог должен проанализировать изображения ДО перехода к следующему этапу сканирования брюшной полости и таза.

Примечание к протоколу: нет.

Перечень шаблонов протоколов

Перечень шаблонов протоколов приведен в таблице 63.

Таблица 63 – Шаблоны протоколов

II.	Компьютерная томография
II.A	КТ головного мозга
II.B.	Шея
II.C.	Позвоночник и спинной мозг
II.D.	Конечности
II.E.	Грудная клетка
II.F.	Брюшная полость
II.G.	Малый таз
II.H.	Специальные и комплексные исследования

КТ-ПРОТОКОЛЫ

Все названия протоколов написаны латинскими буквами ввиду того, что на большинстве томографов нет возможности использовать кириллицу в названии протоколов.

Все протоколы распределены по группам согласно анатомической области исследования:

- HEAD (таблица 64),
- NECK (таблица 65),
- CHEST (таблица 66),
- ABD (таблица 67),
- EXTREMITY (таблица 68),
- SPINE (таблица 69).

Для каждой области исследования указан перечень наименований исследования согласно номенклатуре ЕМИАС.

Врач-рентгенолог принимает решение о выборе протокола сканирования, необходимости контрастирования.

Лаборант выбирает и корректирует КТ-протокол по согласованию с врачом-рентгенологом.

Врач-рентгенолог просматривает данные выполненного исследования до того, как пациент будет снят со стола и покинет кабинет компьютерной томографии.

Таблица 64 – A. HEAD (ГОЛОВА)

№	Название	Область исследования	Наименование исследования согласно номенклатуре ЕМИАС	Нативная фаза в протоколе	Контрастирование с использованием стандартных временных задержек	Контрастирование с использованием болюс-трекинга
					Врач-рентгенолог принимает решение и выбирает путь в/в контрастирования	
1	HEAD BRAIN+BONE	Головной мозг и кости черепа	Компьютерная томография головы, компьютерная томография головы с контрастированием, компьютерная томография головного мозга, компьютерная томография головного мозга с контрастированием, компьютерная томография лицевого отдела черепа, компьютерная томография глазниц, компьютерная томография глазниц с контрастированием, компьютерная томография челюстно-лицевой области, компьютерная томография челюстно-лицевой области с контрастированием	+	+	+
2	HEAD SINUSES	Околоносовые пазухи	Компьютерная томография околоносовых пазух	+	+	-
3	HEAD TEMPORAL	Височные кости	Компьютерная томография височной кости, компьютерная томография височной кости с контрастированием	+	+	-
4	HEAD DUCTUS	Оценка проходимости носослезных каналов	Компьютерно-томографическая оценка проходимости носослезных каналов с антеградным контрастированием	- (орошение роговиц раствором КВ)	-	-

Продолжение таблицы 64

5	HEAD ANGIO	Экстра- и интра-краниальные артерии	КТ-ангиография интракраниальных сосудов (артерий и вен) с контрастированием, компьютерная томография ангиография сосудов шеи с контрастированием	+	-	+
6	HEAD PERFUSION	Перфузия головного мозга	Компьютерно-томографическое перфузионное исследование головы	+	Протокол контрастного усиления без временных задержек	Не используется
7	HEAD TEMP-MANDIBUL	Височно-нижнечелюстные суставы	Компьютерная томография височно-нижнечелюстных суставов (обоих)	+	+	-

Таблица 65 – B. NECK (ШЕЯ)

№	Название	Область исследования	Наименование исследования согласно номенклатуре ЕМИАС	Нативная фаза в протоколе	Контрастирование с использованием стандартных временных задержек	Контрастирование с использованием болюс-трекинга
1	NECK	Шея	Компьютерная томография мягких тканей шеи с контрастированием, компьютерная томография мягких тканей шеи	+	+	+
2	NECK VOICE	Шея с фонацией	Компьютерная томография гортани с фонацией, компьютерная томография гортани с фонацией с контрастированием	+	+	+

Таблица 66 – C. CHEST (Грудная клетка)

№	Название	Область исследования	Наименование исследования согласно номенклатуре ЕМИАС	Нативная фаза в протоколе	Контрастирование с использованием стандартных временных задержек	Контрастирование с использованием болюс-трекинга
					Врач-рентгенолог принимает решение и выбирает путь в/в контрастирования	
1	CHEST	ОГК с/без ОБП	Компьютерная томография органов грудной клетки, компьютерная томография органов грудной клетки с контрастированием, КТ-ангиография грудной аорты и ее ветвей с контрастированием	+	+	+
2	CHESTLOWDOSE	Низкодозная КТ грудной клетки	Низкодозная компьютерная томография органов грудной клетки	+	Не используется	Не используется
3	CHEST PE	Для ТЭЛА	Компьютерная томография органов грудной клетки для исключения тромбоэмболии легочной артерии с контрастированием	+	-	+
4	CHEST CaSCORING	Коронарный кальций	Компьютерная томография сердца (коронарный кальций)	+	Не используется	Не используется
5	CHEST CARDIAC	КТ-ангиография коронарных артерий (ССТА)	Компьютерная томография сердца с контрастированием	-	-	+
6	CHEST BIOPSY	Биопсия		+	-	-

Продолжение таблицы 66

7	CHEST PE + ABD4-PHASES	Исключение ТЭЛА. ОБП	Компьютерная томография грудной полости для исключения тромбоэмболии легочной артерии с внутривенным контрастированием, компьютерная томография органов грудной клетки, органов брюшной полости, органов малого таза; компьютерная томография органов грудной клетки, брюшной полости и малого таза с контрастированием	+	-	+

Таблица 67 – D. ABD (Брюшная полость)

№	Название	Область исследования	Наименование исследования согласно номенклатуре ЕМИАС	Нативная фаза в протоколе	Контрастирование с использованием стандартных временных задержек	Контрастирование с использованием болюс-трекинга
					Врач-рентгенолог принимает решение и выбирает путь в/в контрастирования	
1	ABD 4-PHASES	ОГК с/без ОБП	Компьютерная томография органов брюшной полости и малого таза с контрастированием; компьютерная томография органов брюшной полости и малого таза; компьютерная томография органов малого таза с контрастированием; компьютерная томография органов грудной клетки, брюшной полости и малого таза с контрастированием; компьютерная томография тонкой кишки с контрастированием; КТ-венография нижней полой вены, системы портальной вены и ее притоков с внутривенным контрастированием	+	+	+
2	ABD 5-PHASES	ОБП с/без ОГК	Компьютерная томография органов брюшной полости и малого таза с контрастированием	+	+	+
3	ABD ADRENAL	ОБПс/без ОГК	Компьютерная томография надпочечников;, компьютерная томография надпочечников с контрастированием	+	+	-

Продолжение таблицы 67

4	ABDANGIO	Ангио аорты с/без артериями нижних конечностей	КТ-ангиография грудной аорты и ее ветвей с контрастированием; КТ-артериография брюшной аорты и ее ветвей с контрастированием, КТ- ангиография аорты и ее ветвей с контрастированием; КТ-ангиография брюшной аорты и артерий нижних конечностей с контрастированием; КТ-ангиография нижних конечностей с контрастированием	+	-	+
5	ABD PRONE	КТ-колонография на животе	Компьютерная томография толстой кишки (КТ-колонография); компьютерная томография виртуальная колоноскопия	+	-	-
6	ABD SUPINE SCREENING	КТ-колонография на спине	Компьютерная томография толстой кишки (КТ-колонография); компьютерная томография виртуальная колоноскопия	+	+/-	-
7	ABD RENAL	Двухэтапное введение контраста	Компьютерная томография почек и мочевыводящих путей	+	+/-	+/-
8	ABD BIOPSY	Биопсия		+	+/-	-
9	ABD4-PHASES XXL	ОБП с/без ОГК	Компьютерная томография органов грудной клетки, органов брюшной полости, органов малого таза; компьютерная томография органов грудной клетки, брюшной полости и малого таза с контрастированием	+	+	+

Таблица 68 – E. EXTREMITY (КОНЕЧНОСТЬ)

№	Название	Область исследования	Наименование исследования согласно номенклатуре ЕМИАС	Применение протокола для бесконтрастного исследования	Контрастирование с использованием стандартных временных задержек	Контрастирование с использованием болюс-трекинга
					Врач-рентгенолог принимает решение и выбирает путь в/в контрастирования	
1	EXTREMITY LARGE	КРУПНЫЕ СУСТАВЫ плечевой сустав; оба плечевых сустава; тазобедр. суставы; коленные суставы	Компьютерная томография плечевого сустава; компьютерная томография костей таза; компьютерная томография тазобедренных суставов; компьютерная томография коленных суставов	+	+	-
2	EXTREMITY SMALL	МЕЛКИЕ СУСТАВЫ кисти; локтевые области; голеностопный сустав; ВНЧС	Компьютерная томография локтевого сустава; компьютерная томография лучезапястного сустава; компьютерная томография кисти, компьютерная томография голеностопного сустава; компьютерная томография стопы	+	+	-

Таблица 69 – F. SPINE (ПОЗВОНОЧНИК)

№	Название	Область исследования	Наименование исследования согласно номенклатуре ЕМИАС	Применение протокола для бесконтрастного исследования	Контрастирование с использованием стандартных временных задержек	Контрастирование с использованием болюс-трекинга
					Врач-рентгенолог принимает решение и выбирает путь в/в контрастирования	
1	SPINE C	Шейный отдел позвоночника	Компьютерная томография шейного отдела позвоночника, компьютерная томография шейного отдела позвоночника с контрастированием	+	+/-	+/-
2	SPINE TH	Грудной отдел позвоночника	Компьютерная томография грудного отдела позвоночника, компьютерная томография грудного отдела позвоночника с контрастированием	+	+/-	+/-
3	SPINE L-Cx	Пояснично-крестцовый и/или копчиковый отдел	Компьютерная томография поясничного отдела позвоночника; компьютерная томография поясничного отдела позвоночника с контрастированием; компьютерная томография пояснично-крестцового отдела позвоночника; компьютерная томография позвоночника (пояснично-крестцовый и копчиковый отделы); компьютерная томография крестцового и копчикового отделов позвоночника; компьютерная томография крестцового и копчикового отдела позвоночника с контрастированием	+	+/-	+/-
4	SPINE DENSITO	Данное сканирование различное в зависимости от филиала ОЛД	Компьютерная томография с оценкой минеральной плотности костей (КТ-денситометрия)	+	-	-

A. HEAD (ГОЛОВА)

Headbrain+ bone

Рентгенолаборанту:

1. К столу томографа присоединяем специальный подголовник.
2. Решение о расширении области сканирования на шею принимает врач-рентгенолог.

Позиционирование пациента:

3. Обеспечить правильную укладку (без наклонов в стороны) и фиксировать голову (рис. 30).
4. Укладываем пациента на спину, головой в гентри. Под колени можно положить валик, чтобы расслабить мышцы спины.
5. Просим закрыть глаза на время разметки лазерами.
6. Размечаем лучи лазера таким образом, чтобы горизонтальная линия проходила по козелку уха, а перпендикулярная линия проходила через подбородок.
7. Если сканирование производится перед имплантацией, то просим пациента прикусить одноразовый блок для укуса, чтобы минимизировать движение. Срезы выстраиваются параллельно верхнечелюстной или нижнечелюстной поверхностям зубов.

Сканирование:

8. Сканирование будет выполняться в направлении от подбородка к макушке. Направление «OUT» (рис.31–32).

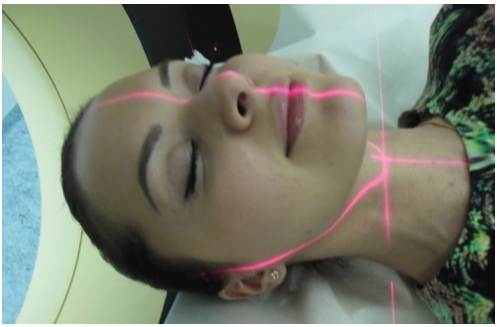

Рисунок 30 – Позиционирование

Рисунок 31 – Вариант сканирования №1 (только область головного мозга)

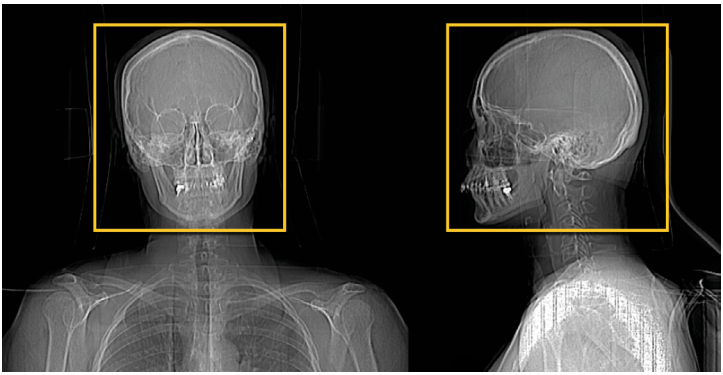

Рисунок 32 – Вариант сканирования №2 (вся голова)

9. Выполнить Фазу 1. НАТИВ (NATIV).

10. После сканирования проверить симметричность укладки сторон по слуховым косточкам – при несимметричной укладке создать АХ-реконструкцию с костным фильтром (1х0,5 мм, окно 600/4000) и мягкотканным фильтром (3х1,5 мм, окно 40/80). Отправить созданную реконструкцию в PACS (рис.33).

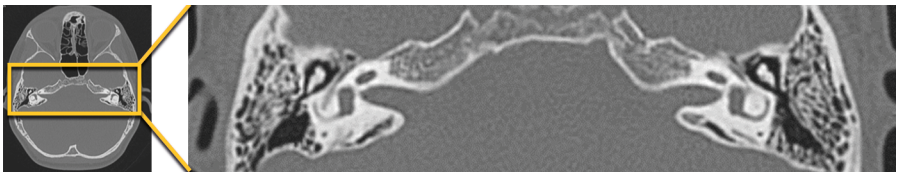

Рисунок 33 – Изображение в PACS

11. По решению рентгенолога выполнить Фазу 2. АРТЕРИАЛЬНАЯ (ARTERIAL).

Если в/в введение без поиска целевой плотности в аорте, то установить сканирование на 15–20 с от начала в/в введения КВ (рис.34–35).

Если в/в введение с поиском целевой плотности в аорте, то установить сканирование с минимально возможной задержкой (рис.36–37).

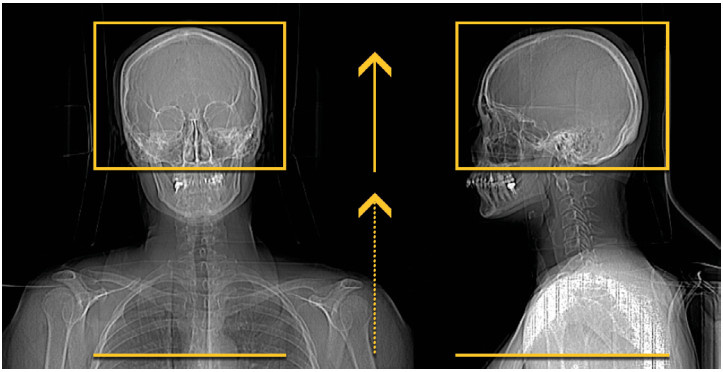

Рисунок 34 – Вариант выполнения артериальной фазы с ловушкой на аорте №1 (только головной мозг)

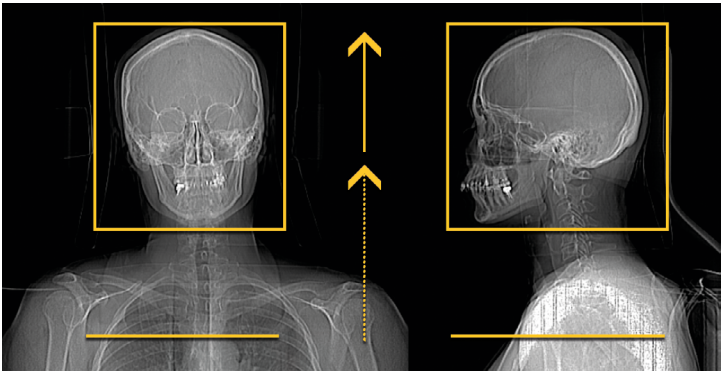

Рисунок 35 – Вариант выполнения артериальной фазы с установкой поиска целевой плотности в аорте №2 (вся голова)

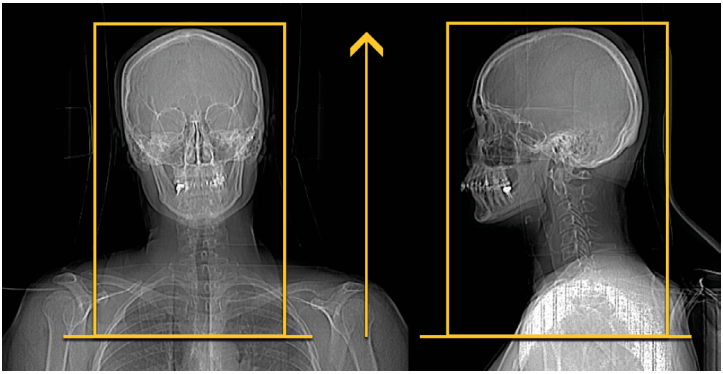

Рисунок 36 –Вариант выполнения артериальной фазы с ловушкой на аорте №3 (уровень поиска целевой плотности в аорте совпадает с уровнем начала сканирования; сканируются две анатомические области – голова и шея; экстра- и интракраниальные сосуды)

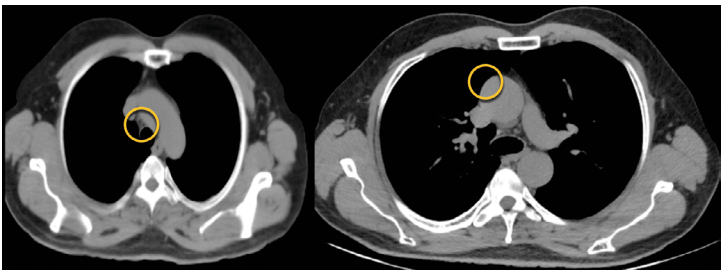

Вариант №1 (в дуге аорты) Вариант №2 (в восходящей аорте)

Рисунок 37 – Установка поиска целевой плотности в аорте (оба варианта правильные)

12. По решению рентгенолога выполнить Фазу 3. ВЕНОЗНАЯ (VENOUS).

Если в/в введение КВ без поиска целевой плотности в аорте, то установить сканирование на 60 с от начала в/в введения КВ.

Если в/в введение КВ с использованием программы поиска целевой плотности в аорте, то установить сканирование через 45 с после артериальной фазы.

Протяженность сканирования совпадает с артериальной фазой.

13. По решению рентгенолога выполнить Фазу 4. ОТСРОЧЕННАЯ (DELAY):- на 5 мин от начала в/в КВ.

Протяженность сканирования совпадает с артериальной фазой.

Head Sinuses (околоносовые пазухи)

Рентгенолаборанту:

1. Убрать из зоны сканирования все инородные тела (вставные челюсти, бижутерию и т.д.).
2. Обеспечить правильную укладку (без наклонов в стороны) и фиксировать голову (рис.38).

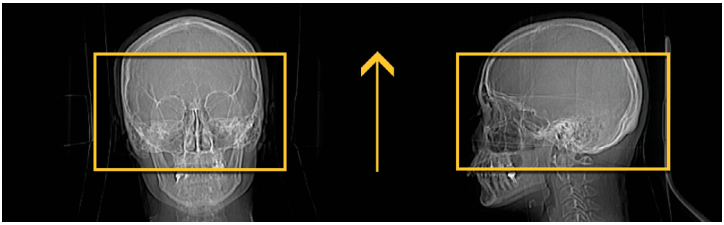

Рисунок 38 – Топограмма

3. Выполнить Фазу 1. НАТИВ.
4. По решению рентгенолога выполнить Фазу 2. АРТЕРИАЛЬНАЯ (ARTERIAL).

Если в/в введение КВ без поиска целевой плотности в аорте, то установить сканирование на 15–20 с от начала в/в введения КВ.

Если в/в введение КВ с использованием программы поиска целевой плотности в аорте, то установить сканирование с минимально возможной задержкой. Для установки поиска целевой плотности на дуге аорты выполняется длинная топограмма (см. HEADBRAIN + BONE).

Протяженность сканирования совпадает с Фазой 1. НАТИВ.

5. По решению рентгенолога выполнить Фазу 3. ВЕНОЗНАЯ (VENOUS).

Если в/в введение КВ без поиска целевой плотности в аорте, то установить сканирование на 60 с от начала в/в введения КВ.

Если в/в введение КВ с использованием программы поиска целевой плотности в аорте, то установить сканирование через 45 с после артериальной фазы.

Протяженность сканирования совпадает с Фазой 1. НАТИВ.

6. По решению рентгенолога выполнить Фазу 4. ОТСРОЧЕННАЯ (DELAY):- на 5 мин от начала в/в введения КВ.

Протяженность сканирования совпадает с Фазой 1. НАТИВ.

7. Проверить симметричность сторон по слуховым косточкам – при несимметричной укладке сделать АХ-реконструкцию с костным фильтром, 1х0,5 мм, окно 600/4000 (см. рис. 30–32 в протоколе HEAD BRAIN + BONE). Отправить новую реконструкцию в PACS.

Temporal (височные кости)

Рентгенолаборанту:

1. Обеспечить правильную укладку (без наклонов в стороны) и фиксировать голову. Плоскость, проходящая через наружные слуховые отверстия и ноздри, перпендикулярна столу (рис.39).

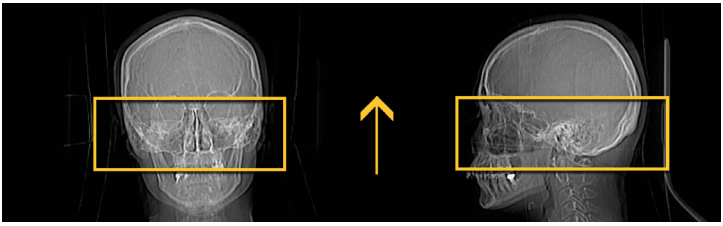

Рисунок 39 – Сканирование

2. Выполнить Фазу 1. НАТИВ (рис.40).

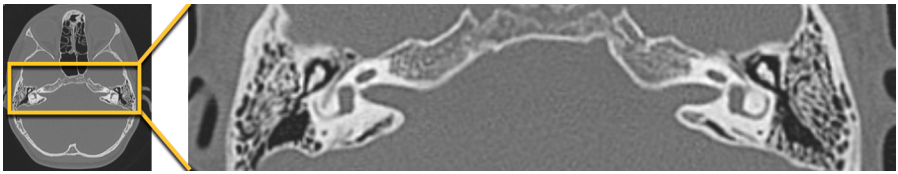

Рисунок 40 – Изображение в PACS

3. По решению врача-рентгенолога выполнить Фазу 2. АРТЕРИАЛЬНАЯ (ARTERIAL).

Если в/в введение КВ без поиска целевой плотности в аорте, то установить сканирование на 15–20 с от начала в/в введения КВ.

Если в/в введение КВ с использованием программы поиска целевой плотности в аорте, то установить сканирование с минимально возможной задержкой. Для установки поиска целевой плотности на дуге аорты выполняется длинная топограмма (см. HEADBRAIN + BONE).

Протяженность сканирования совпадает с Фазой 1. НАТИВ.

4. По решению врача-рентгенолога выполнить Фазу 3. ВЕНОЗНАЯ (VENOUS).

Если в/в введение КВ без поиска целевой плотности в аорте, то установить сканирование на 60 с от начала в/в введения КВ.

Если в/в введение КВ с использованием программы поиска целевой плотности в аорте, то установить сканирование через 45 с после артериальной фазы.

Протяженность сканирования совпадает с Фазой 1. НАТИВ.

5. По решению врача-рентгенолога выполнить Фазу 4. ОТСРОЧЕННАЯ (DELAY):

на 5 мин от начала в/в введения КВ.

Протяженность сканирования совпадает с Фазой 1. НАТИВ.

6. Проверить симметричность сторон по слуховым косточкам – при несимметричной укладке сделать АХ реконструкцию с костным фильтром, 1х0,5 мм, окно 600/4000.

(см. рис. 31–38 выше в протоколе HEAD BRAIN + BONE). Отправить новую реконструкцию в PACS.

Ductus (носослезные каналы)

Рентгенолаборанту:

1. В/в катетер НЕ СТАВИТЬ!
2. В обычном шприце смешать 3 мл КВ с 1 мл физ. раствора (в каждый глаз 2 мл).
3. Провести капельное орошение глазных яблок (с запрокинутой головой) на 1, 3, 9 мин, между которыми пациенту принимать нормальное положение головы и активно проморгаться.

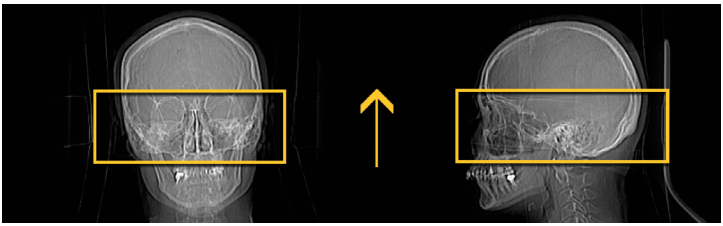

Рисунок 41 – Сканирование

4. На 12 мин от первого капельного орошения выполнить Фазу 1: НАТИВ.
5. После сканирования предложить пациенту капли физиологического раствора.

Brain angio (экстра- и интракраниальные артерии)

Рентгенолаборанту:

1. Венозный катетер рекомендуется устанавливать в *правую руку* (т.к. при установке в левую руку КВ внутри левой плечеголовной вены создает артефакты на ветви дуги аорты – затрудняет их визуализацию).
2. Обе серии сканировать от уровня восходящей дуги аорты (в дальнейшем это = уровень Locator) до макушки головы.

3. Направление сканирования – от аорты к макушке головы.
4. Выполнить Фазу 1. НАТИВ.
5.

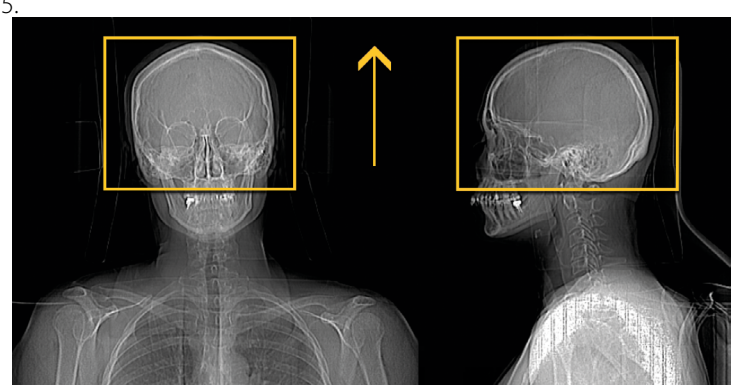

Рисунок 42 – Вариант выполнения натива №1 (только головной мозг)

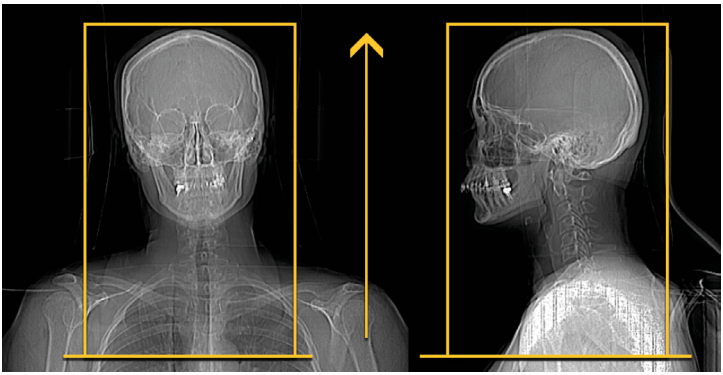

Рисунок 43– Вариант выполнения натива №2
(сканируется уровень экстра- и интракраниальных сосудов)

6. Выполнить Фазу 2. АРТЕРИАЛЬНАЯ (ARTERIAL).

Если в/в введение КВ без поиска целевой плотности в аорте, то установить сканирование на 15–20 с от начала в/в введения КВ.

Если в/в введение КВ с использованием программы поиска целевой плотности в аорте, то установить сканирование с минимально возможной задержкой (рис. 44–45).

По решению врача-рентгенолога Фаза 2. АРТЕРИАЛЬНАЯ ФАЗА (ARTERIAL) может быть выполнена в иное время (с задержкой до 10 с от ловли болюса – ранняя артериальная фаза или 15 с от ловли болюса).

7. Установить высокую скорость в/в введения КВ (4–5 мл/с), катетер 18G (зеленый).

8. Установить минимальное время цикла для поиска целевой плотности в сосуде (лучше 1 с).

9. Уровень Locator должен полностью совпадать с уровнем начала сканирования контрастной серии (это обеспечит минимальную задержку, так как стол не придется двигать к началу сканирования).

10. Установить минимально возможную временную задержку сканирования (Min. Scan delay).

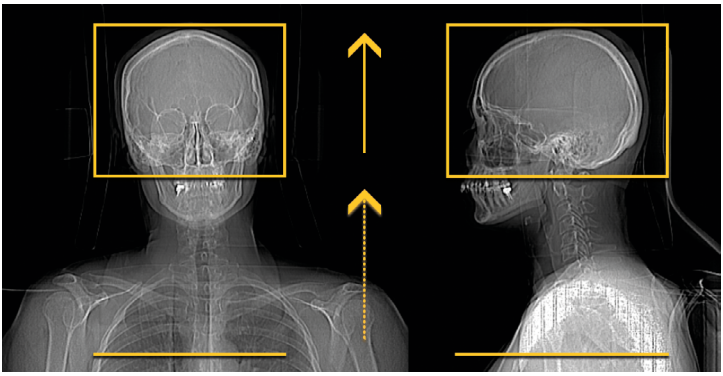

Рисунок 44 – Вариант выполнения артериальной фазы с поиском целевой плотности на аорте №1 (только головной мозг)

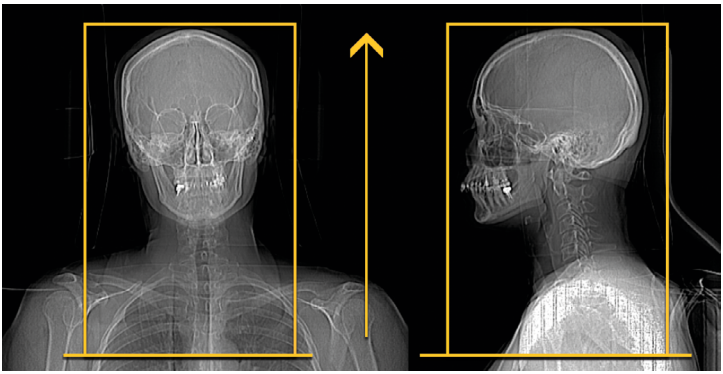

Рисунок 45 – Вариант выполнения артериальной фазы с поиском целевой плотности на аорте №2 (уровень поиска целевой плотности в аорте совпадает с уровнем начала сканирования; сканируются две анатомические области – голова и шея; экстра- и интракраниальные сосуды)

11. Locator на восходящей дуге аорты (не ставить рядом с верхней полой веной, артефакты от нее могут запустить сканирование раньше, рис. 46).

12.

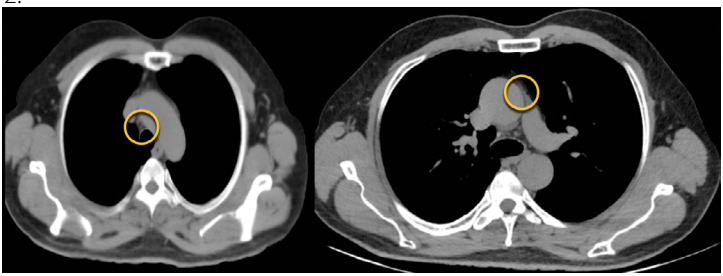

Рисунок 46 – Locator на восходящей дуге аорты

13. По решению рентгенолога выполнить Фазу 3. ВЕНОЗНАЯ (VENOUS).

Если в/в введение КВ без поиска целевой плотности в аорте, то установить сканирование на 30 с от начала в/в введения КВ.

Если в/в введение КВ с поиском целевой плотности в аорте, то установить сканирование через 10 с после артериальной фазы.

Протяженность сканирования совпадает с артериальной фазой.

Венозная фаза выполняется в направлении от макушки к аорте – направление «IN» (рис. 47–48).

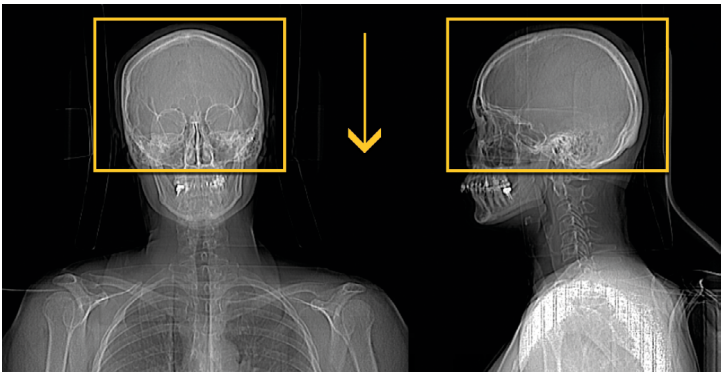

Рисунок 47 – Вариант выполнения венозной фазы №1 (только головной мозг)

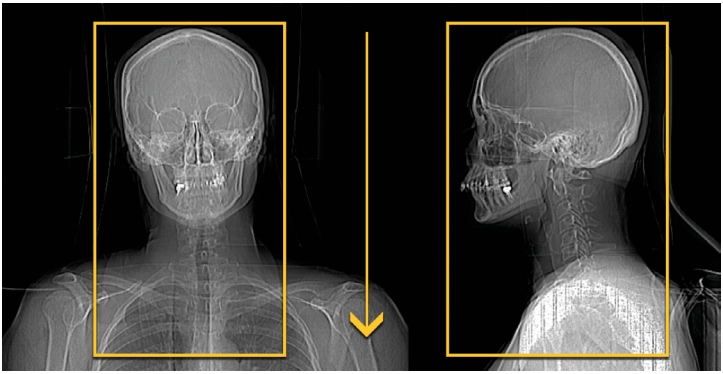

Рисунок 48 – Вариант выполнения венозной фазы №2

13. По решению врача-рентгенолога выполнить Фазу 4. ОТСРОЧЕННАЯ (DELAY): на 5 мин от введения в/в контраста.

Протяженность сканирования совпадает с артериальной фазой.

Brain perfusion (перфузия головного мозга)

Рентгенолаборанту:

1. Использование данного протокола может различаться в зависимости от модели томографа (рис. 49).
2. Перед перфузией *всегда* необходимо выполнять Натив 1. HEAD BRAIN+BONE.
3. Убрать из зоны сканирования все инородные тела (вставные челюсти, бижутерию).
4. Обеспечить правильную укладку (без наклонов в стороны) и фиксировать голову.
5. Катетер 18G в кубитальной вене.
6. Высокая скорость введения (4–6 мл/с в зависимости от состояния вен; чем больше – тем лучше).
7. Чаще всего выполняется сканирование: 40–50 мл контрастного вещества, затем 20–40 мл физиологического раствора.

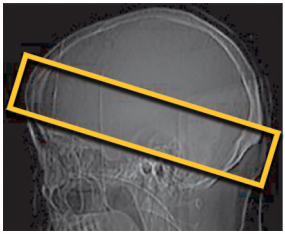

Рисунок 49 – Вариант выполнения

8. Проверьте выбранные технические параметры в соответствии с инструкцией к томографу.

9. Синхронный старт введения КВ и запуска сканирования – Фаза 2: КОНТРАСТ.

B. NECK (ШЕЯ)

I. NECK (шея).

Рентгенолаборанту:

Позиционирование:

1. Укладываем пациента на спину, головой в гентри. Под колени можно положить валик, чтобы расслабить мышцы спины (рис. 50).
2. Просим закрыть глаза на время разметки лазерами.
3. Размечаем лучи лазера, чтобы горизонтальная линия проходила по средней линии тела, а перпендикулярная линия проходила через яремную вырезку, сканироваться будет снизу-вверх (от области интереса к ногам).
4. Объем сканирования – от нижнего края орбит до яремной вырезки (рис. 51).
5. Просим пациента не сглатывать и не двигаться во время исследования.
6. Выполнить Фазу 1. НАТИВ.

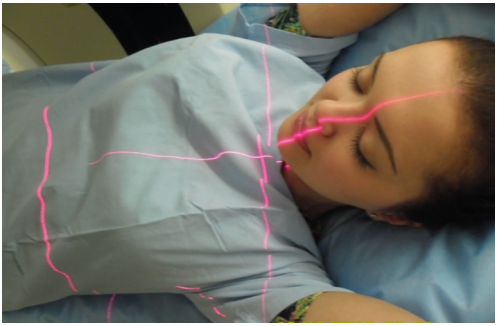

Рисунок 50 – Позиционирование пациента

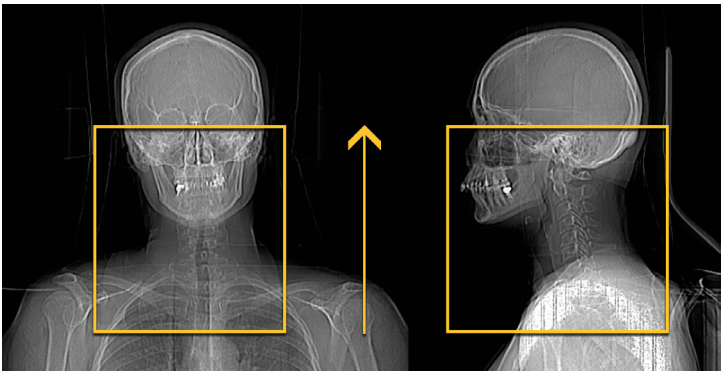

Рисунок 51 – Объем сканирования

7. По решению рентгенолога выполнить Фазу 2. АРТЕРИАЛЬНАЯ (ARTERIAL).

8. Важно чтобы катетер стоял в правой локтевой вене.

Если в/в введение КВ без поиска целевой плотности в аорте, то установить сканирование на 20 с от начала в/в введения КВ.

Если в/в введение КВ с поиском целевой плотности в аорте, то установить сканирование с минимально возможной задержкой (рис. 52).

9. Протяженность сканирования совпадает с фазой 1. НАТИВ.

10. Артериальная фаза выполняется в направлении от аорты к макушке – направление «OUT».

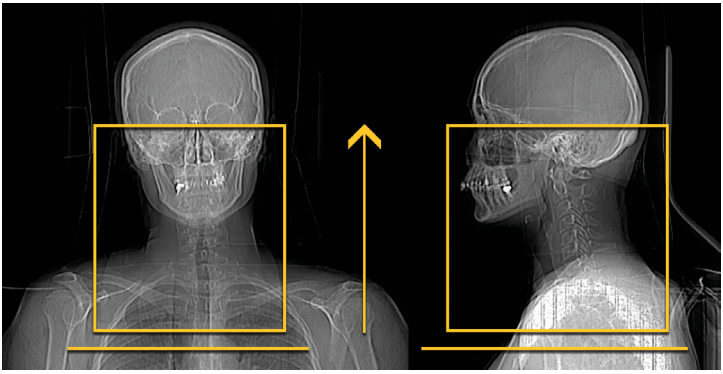

Рисунок 52 –Вариант выполнения артериальной/венозной фаз с поиском целевой плотности в аорте

11. По решению врача-рентгенолога выполнить Фазу 3. ВЕНОЗНАЯ (VENOUS).

Если в/в введение КВ без поиска целевой плотности в аорте, то установить сканирование на 70 с от начала в/в введения КВ.

Если в/в введение КВ с поиском целевой плотности в аорте, то установить сканирование с задержкой в 50 с после артериальной фазы.

12. Протяженность сканирования совпадает с фазой 1. НАТИВ.

13. Венозная фаза выполняется в направлении от аорты к макушке – направление «OUT».

14. По решению врача-рентгенолога выполнить Фазу 4. ОТСРОЧЕННАЯ (DELAY), *выполняется при задержке в 8 или 10 или 15 мин по решению врача-рентгенолога.*

II. NECK VOICE (с фонацией).

Позиционирование как в протоколе 1. NECK.

1. Потренировать с пациентом фонацию «И» перед сканированием: «Вдохнуть и выдыхая тянуть звук "И"» на протяжении всего сканирования».

2. Выполнить Фазу 1. НАТИВ (без фонации), см. протокол 1. NECK.

3. Во время Фазы 2 команда на фонацию дается лаборантом через громкоговоритель: «Вдохнуть и громко тянем "И"» … (сканирование Фаза 2) … «Дышите».

Фаза дыхания:

– При поверхностном дыхании или на вдохе (не желательно).

– Не глотать во время томографии.

– При необходимости – фонация звука «и» (оценка голосовых связок), проба Вальсальвы – это форсированное выдыхание при закрытом носе и рте (для оценки грушевидных синусов).

1. По решению врача-рентгенолога выполнить Фазу 2. АРТЕРИАЛЬНАЯ (ARTERIAL) или повторить Фазу 1. НАТИВ (но с фонацией), см. протокол 1. NECK.

Если в/в введение КВ без поиска целевой плотности в аорте, то установить сканирование на 20 с от начала в/в введения КВ.

Если в/в введение КВ с поиском целевой плотности в аорте, то установить сканирование с минимальной задержкой.

По решению рентгенолога Фаза 2. АРТЕРИАЛЬНАЯ ФАЗА (ARTERIAL) может быть выполнена в иное время (с задержкой до 10 с от нахождения целевой плотности – ранняя артериальная фаза или 15 с от достижения целевой плотности).

2. Важно, чтобы катетер стоял в правой локтевой вене.

3. Протяженность сканирования фазы 2,3 совпадает с фазой 1. НАТИВ.

4. Артериальная фаза выполняется в направлении от аорты к макушке – направление «OUT».

5. По решению врача-рентгенолога выполнить Фазу 3. ВЕНОЗНАЯ (VENOUS), см. протокол 1. NECK.

Если в/в введение КВ без поиска целевой плотности в аорте, то установить сканирование на 70 с от начала в/в введения КВ.

Если в/в введение КВ с поиском целевой плотности в аорте, то установить сканирование с задержкой в 50 с после артериальной фазы.

6. Венозная фаза выполняется в направлении от аорты к макушке – направление «OUT».

C. CHEST (ГРУДНАЯ КЛЕТКА)

I. CHEST (Грудная клетка).

Рентгенолаборанту:

1. Врач-рентгенолог определяет протяженность сканирования – так при исключении переломов ребер необходимо расширить протяженность сканирования в краниокаудальном направлении (рис. 53).

2. Выполнить Фазу 1. НАТИВ. Мягкие ткани брать шире, чем реконструкцию легких.

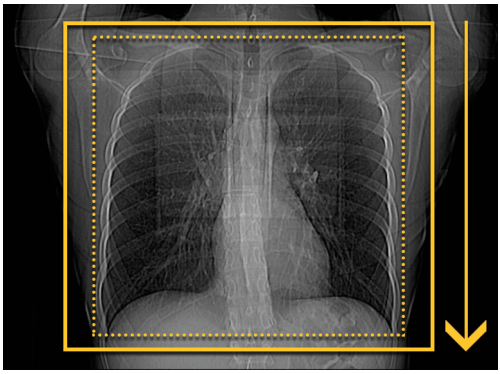

Рисунок 53 – Протяженность сканирования

3. Проконтролировать объем сканирования.
4. Проверить отсутствие двигательных артефактов на изображениях.

Вариантом продолжения могут быть следующие протоколы (по согласованию с врачом-рентгенологом):

– CHEST PE;

– переворот пациента *на живот* и сканирование на вдохе по протоколу 1. CHEST (чаще для исключения гравитационного эффекта в нижних долях легких);

– на спине, на глубине *выдоха* по протоколу CHEST (чаще для исключения «воздушных ловушек»);

– редким продолжением может стать протокол CHEST PE + ABD 3-PHASES.

5. По решению врача-рентгенолога выполнить Фазу 2. АРТЕРИАЛЬНАЯ (ARTERIAL).

Если в/в введение без поиска целевой плотности в аорте, то установить сканирование на 20 с от начала в/в введения КВ.

Если в/в введение с поиском целевой плотности в аорте, то установить сканирование с минимальной задержкой (рис. 54).

По решению врача-рентгенолога Фаза 2. АРТЕРИАЛЬНАЯ (ARTERIAL) может быть выполнена в иное время (с задержкой до 10 с от достижения целевой плотности – ранняя артериальная фаза или 15 с от достижения целевой плотности).

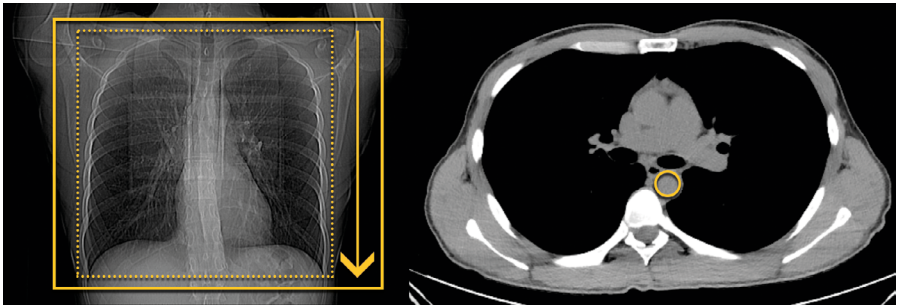

Рисунок 54 – Сканирование с поиском целевой плотности в аорте

6. По решению врача-рентгенолога выполнить Фазу 3. ВЕНОЗНАЯ (VENOUS).

Если в/в введение без поиска целевой плотности в аорте, то установить сканирование на 60 с начала в/в введения КВ.

Если в/в введение с поиском целевой плотности в аорте, то установить сканирование с задержкой 40 с после артериальной фазы.

7. По решению врача-рентгенолога выполнить Фазу 4. ОТСРОЧЕННАЯ (DELAY), выполняется при задержке в 8 или 10 или 15 мин по решению врача-рентгенолога.

II. CHEST LOW DOSE (низкодозная КТ грудной клетки).

1. Выполнить Фазу 1. НАТИВ.
2. Проконтролировать объем сканирования.
3. Проверить отсутствие двигательных артефактов на изображениях.

Вариантом продолжения могут быть следующие протоколы (по согласованию с врачом-рентгенологом):

– CHEST PE;

– переворот пациента *на живот* и сканирование на вдохе по протоколу 1. CHEST (чаще для исключения гравитационного эффекта в нижних долях легких);

– на спине, на глубине *выдоха* по протоколу 1. CHEST (чаще для исключения «воздушных ловушек»);

– редким продолжением может стать протокол 8. CHEST PE + ABD 4-PHASES.

III. CHEST PE (грудная клетка для исключения ТЭЛА).

1. Врач-рентгенолог принимает решение о выполнении нативного исследования 1. НАТИВ.

2. При планировании по топограмме попробуйте оба варианта направления сканирования (IN и OUT) для определения минимального времени задержки после достижения целевой плотности.

3. Предупредить пациента о выполнении сканирования с открытым ртом.

4. Установить минимальное время цикла для поиска целевой плотности (лучше 1 с, но не более 2 с).

5. Широкий катетер (зеленый 18G лучше, но можно и розовый 20G).

6. 60–80 мл КВ + 50 мл физ. раствора.

7. Высокая скорость в/в введения КВ – 5 мл/с.

Поиск целевой плотности должен быть установлен в легочном стволе (см. рис. 55, 56). Сканирование запускаем вручную сразу же, как только «плотное» КВ появится в верхней полой вене (см. рис. 57).

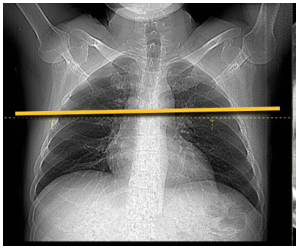

Рисунок 55 – Уровень установки цели

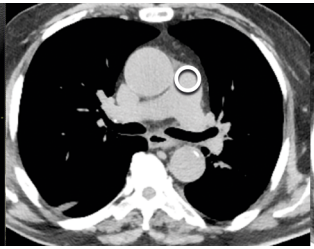

Рисунок 56 – Уровень установки цели

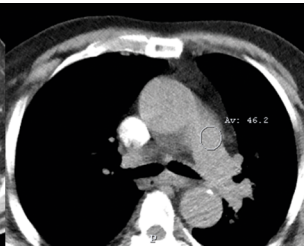

Рисунок 57 – Ручной запуск во время появления «плотного» болюса в верхней полой вене

8. По решению врача-рентгенолога выполнить Фазу 2. АРТЕРИАЛЬНАЯ (PE) для исключения ТЭЛА; выполняется только с использованием программы поиска целевой плотности. Устанавливается минимальная задержка после достижения целевой плотности в сосуде.

9. По решению врача-рентгенолога выполнить Фазу 3. ВЕНОЗНАЯ (VENOUS), выполняется с 55 с задержкой после артериальной фазы.

IV. CHEST CaSCORING (коронарный кальций)

1. Установите ЭКГ-электроды. Правильно разместите электроды на пациенте.

2. До сканирования – проверить пульс (желательно не более 70 уд/мин).

3. Данное исследование выполняется с ЭКГ-синхронизацией. ЭКГ всегда

подключена к томографу.

4. Руки пациента вверх.

5. При выборе протокола CHEST CaSCORING автоматически появится окошко ЭКГ на мониторе, и будет оцениваться пульс.

6. Выполнить сканирование 1. НАТИВ.

V. CHEST CARDIAC (КТ-коронарография).

1. Исследование проводится после протокола 5. CHEST CaSCORING с ЭКГ-синхронизацией.

2. Присутствие врача-рентгенолога обязательно.

VI. BIOPSY (биопсия).

Кроме нижеописанного, биопсия под контролем КТ может выполняться по иной методике при использовании дополнительных специальных устройств.

1. Выполнить Фазу 1. НАТИВ.
2. Проконтролировать объем сканирования.
3. Проверить отсутствие двигательных артефактов на изображениях.
4. Рентгенолаборант должен повторять последнюю серию.
5. Рентгенолаборант должен выдвигать стол из гентри между Фазами.
6. Рентгенолаборант должен уметь изменять позицию старта и конца сканирования в миллиметрах между Фазами сканирования.
7. Рентгенолаборант должен уточнить у врача, выполняющего биопсию, через какое количество времени необходимо выполнить контрольное сканирование (обычно через 2 ч после биопсии) – для контрольного сканирования брать протокол 1. CHEST или 3.ABD (в зависимости от анатомической области).

CHEST PE + ABD 2-PHASES (исключение ТЭЛА. Исследование глубоких вен нижних конечностей).

1. Особое внимание на *временные задержки* и *направления сканирования*. Многое зависит от индивидуальных антропометрических показателей.
2. Выполнить Фазу 1. НАТИВ по согласованию с врачом.
3. Широкий катетер (зеленый 18G лучше, но можно и розовый 20G).
4. Не менее 100 мл контраста + 20 мл физ. раствора.
5. Скорость введения высокая – 5 мл/с.
6. Сканирование для исключения ТЭЛА выполняется с открытым ртом.
7. Планируем по топограмме: область сканирования грудной клетки для исключения ТЭЛА включает частичное сканирование брюшной полости. Перед началом Серии 3 (венозная фаза для исключения тромбов в глубоких венах нижних конечностей) томографу необходимо подняться выше диафрагмы – соответственно потратить время (минимум 10 с). Следовательно, минимальное время начала Серии 3 будет на 80 с от начала в/в введения КВ (или 60 с от окончания сканирования для исключения ТЭЛА).
8. Серия 3 *всегда* должна быть в направлении от головы к ногам.

9. Во время планирования обратите внимание, что параметр Timerotation должен быть одинаковым в Серии 2 (грудная клетка для исключения на ТЭЛА) и Серии 3 (венозная на брюшную полость), т.к. различные Timerotation потребуют увеличить время задержки между этими Фазами.

Если вводим в локтевую вену, то Locator ставим в просвете легочного ствола (рис. 58–59). Сканирование запускаем вручную сразу же, как только «плотное» КВ появится в верхней полой вене (см. рис. 60).

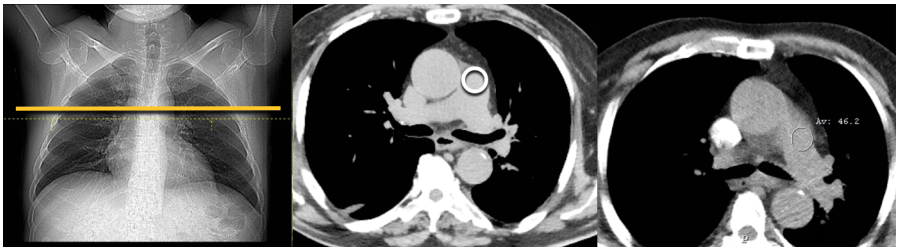

Рисунок 58 – Рисунок 59 – Уровень установки целевой плотности в легочном стволе

Рисунок 60 – Ручной запуск во время появления «плотного» КВ в верхней полой вене

10. По решению врача-рентгенолога выполнить Фазу 2. АРТЕРИАЛЬНАЯ (PE) для исключения ТЭЛА; выполняется только с использованием программы поиска целевой плотности. Устанавливается минимальная задержка.

11. Выполнить Фазу 3. ВЕНОЗНАЯ (VENOUS) на ОГК, ОБП и на максимально возможное протяжение нижних конечностей с задержкой в 60 с после артериальной фазы (80 с от начал в/в введения КВ).

CHEST PE + ABD 3-PHASES (исключение ТЭЛА. Исследование ОБП все фазы).

1. Особое внимание на *временные задержки* и *направления сканирования*. Многое зависит от индивидуальных антропометрических показателей.
2. Натив выполняется по согласованию с врачом-рентгенологом – чаще только от диафрагмы до седалищных костей, т.е. грудную клетку сканируем только в паренхиматозной фазе для брюшной полости.
3. Выполнить Фазу 1. НАТИВ.
4. Широкий катетер (зеленый 18G лучше, но можно и розовый 20G).
5. Не менее 100 мл контраста + 20 мл физ. раствора.
6. Скорость введения высокая 5мл/с.
7. Планируем по топограмме: область сканирования грудной клетки для исключения ТЭЛА включает частичное сканирование брюшной полости. Перед началом Серии 3 (артериальная фаза для брюшной полости) томографу необходимо подняться выше диафрагмы – соответственно потратить время (мини-

мум 10 с). Следовательно, минимальное время начала Серии 3 (артериальная на брюшную полость) будет не раньше 20 с от Tracker / SureStart.

8. Во время планирования Серии 2 (грудная клетка для исключения на ТЭЛА) попробуйте оба варианта направления сканирования (IN и OUT) для определения минимальной задержки перед началом Серии 3 (артериальной фазы для брюшной полости). Серия 3 *всегда* должна быть в направлении от головы к ногам.

9. Во время планирования обратите внимание, что параметр Timerotation должен быть одинаковым в Серии 2 (грудная клетка для исключения на ТЭЛА) и Серии 3 (артериальная на брюшную полость), т.к. различные Timerotation потребуют увеличить время задержки между этими Фазами.

10. Если вводим в локтевую вену, то Locator ставим в просвете легочного ствола (рис. 61–62). Сканирование запускаем вручную сразу же, как только КВ появится в верхней полой вене (рис. 63).

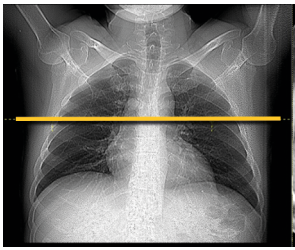

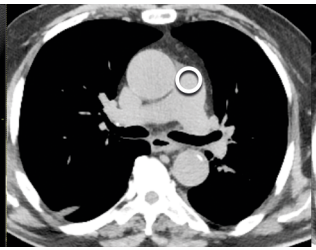

Рисунок 61– Рисунок 62 – Уровень установки целевой плотности

Рисунок 63 – Ручной запуск во время появления «плотного» болюса в верхней полой вене

11. По решению врача-рентгенолога выполнить Фазу 2. АРТЕРИАЛЬНАЯ (PE) для исключения ТЭЛА, выполняется только с использованием программы поиска целевой плотности (рис. 61–63). Устанавливается минимальная задержка.

12. По решению врача-рентгенолога выполнить Фазу 3. АРТЕРИАЛЬНАЯ (ARTERIAL) на ОБП, выполняется с болюс-трекингом с задержкой в 25 с.

13. Выполнить Фазу 4. ВЕНОЗНАЯ (VENOUS) на ОГК, ОБП и на максимально возможное протяжение нижних конечностей с задержкой в 60 с после артериальной фазы (80 с от начал в/в введения КВ).

D. ABD (БРЮШНАЯ ПОЛОСТЬ)

I. ABD 4-PHASES (ОГК, ОБП).

1. Выполнить Фазу 1. НАТИВ от диафрагмы до седалищных костей.

2. До сканирования удалить легочную реконструкцию, если мы не исследуем легкие (рис. 64).

3. Целевой поиск плотности устанавливается порогом в 120Hu в просвете нисходящей дуги аорты на уровне бифуркации трахеи как можно дальше от позвоночного столба и кальцинированных бляшек (если они есть).

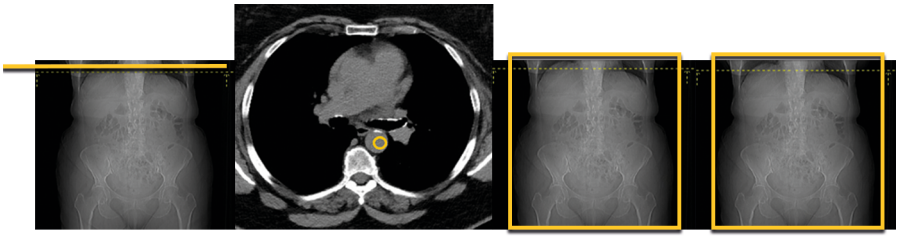

Рисунок 64 – Артериальная ф. Венозная ф.

4. По решению врача-рентгенолога выполнить Фазу 2. АРТЕРИАЛЬНАЯ (ARTERIAL, см. рис. 64).

Если в/в введение КВ без поиска целевой плотности в аорте, то установить сканирование на 35 с от начала в/в введения КВ.

Если в/в введение с поиском плотности в аорте, то установить сканирование с задержкой на 20 с.

По решению врача-рентгенолога Фаза 2. АРТЕРИАЛЬНАЯ (ARTERIAL) может быть выполнена в иное время (с задержкой до 10 с от достижения целевой плотности – ранняя артериальная фаза или 15 с от достижения целевой плотности).

Направление сканирования – от диафрагмы к ногам.

5. По решению врача-рентгенолога выполнить Фазу 3. ВЕНОЗНАЯ (VENOUS, см. рис. 64).

Если в/в введение КВ без поиска целевой плотности в аорте, то установить сканирование на 70 с после артериальной фазы.

Если в/в введение КВ с поиском целевой плотности в аорте, то установить сканирование с задержкой на 50 с после артериальной фазы.

Если целью исследования является оценка *только* паренхимы почек, то Фазу 3. ВЕНОЗНАЯ (VENOUS) рекомендуется выполнять 100 с от начала в/в вве-

дения КВ (без поиска целевой плотности) или на 80 с (с поиском целевой плотности) – это НЕФРОГРАФИЧЕСКАЯ фаза.

6. По решению врача-рентгенолога выполнить Фазу 4. ОТСРОЧЕННАЯ (DELAY): на (5, 8, 10 или 15 мин) от в/в введения КВ.

Протяженность сканирования совпадает с венозной фазой.

I. ABD 5-PHASES (печень, поджелудочная железа).

1. Выполнить Фазу 1. НАТИВ от диафрагмы до седалищных костей.

2. Целевой поиск плотности устанавливается порогом в 120Hu в просвете нисходящей дуги аорты на уровне бифуркации трахеи как можно дальше от позвоночного столба и кальцинированных бляшек (если они есть), как на рисунке 65.

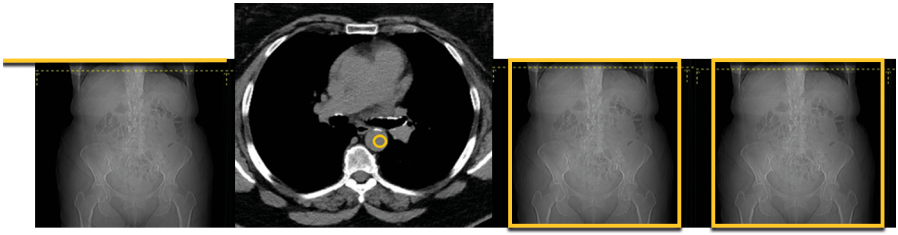

Рисунок 65 – Артериальная ф. Венозная ф.

3. В ряде случаев рекомендовано перед в/в введением КВ дать пациенту сладкий напиток.

Выполнить Фазу 2. АРТЕРИАЛЬНАЯ (ARTERIAL, см. рис. 65), ранняя артериальная фаза.

Если в/в введение КВ без поиска целевой плотности в аорте, то установить сканирование на 20 с от начала в/в введения КВ.

Если в/в введение с поиском плотности в аорте, то установить сканирование с минимальной задержкой.

Направление сканирования – от диафрагмы к ногам.

Рекомендуется ограничивать протяженность сканирования кранио-каудальными границами печени.

4. Выполнить Фазу 3. АРТЕРИАЛЬНАЯ (ARTERIAL), поздняя артериальная фаза.

Если в/в введение КВ без поиска целевой плотности в аорте, то установить сканирование на 35 с от начала в/в введения КВ.

Если в/в введение с поиском плотности в аорте, то установить сканирование с задержкой на 20 с.

Направление сканирования – от диафрагмы к ногам.

5. Выполнить Фазу 4. ВЕНОЗНАЯ (VENOUS, см. рис. 65).

Если в/в введение КВ без поиска целевой плотности в аорте, то установить сканирование на 70 с после артериальной фазы.

Если в/в введение КВ с поиском целевой плотности в аорте, то установить сканирование с задержкой на 50 с после артериальной фазы.

6. По решению врача-рентгенолога выполнить Фазу 5. ОТСРОЧЕННАЯ (DELAY): на (5, 8, 10 или 15 мин) от в/в введения КВ.

Протяженность сканирования совпадает с венозной фазой.

II. ABD ADRENAL (надпочечники).

1. Натив выполняется по согласованию с врачом – чаще всего от диафрагмы до седалищных костей.
2. Выполнить Фазу 1. НАТИВ.
3. Выполнить Фазу 2. ВЕНОЗНАЯ (через 60 с от начала в/в введения КВ) без поиска целевой плотности в аорте.
4. Выполнить Фазу 3. ОТСРОЧЕННАЯ (через 15 мин от начала в/в введения КВ) без поиска целевой плотности в аорте.

III. ABD ANGIO (ангиография аорты с или без сканирования сосудов нижних конечностей).

Данное исследование возможно выполнять для:

- КТ грудной аорты и ее ветвей (рис. 66, рис. 68),
- КТ брюшной аорты и ее ветвей (рис. 67, рис. 68),
- КТ аорты и артерий нижних конечностей.

1. Выполнить Фазу 1. НАТИВ.
2. Целевой поиск плотности устанавливается порогом в 150Hu в просвете нисходящей дуги аорты на уровне бифуркации трахеи как можно дальше от позвоночного столба и кальцинированных бляшек (если они есть).
3. Перед исследованием с в/в введением КВ рекомендуется уменьшить скорость вращения рентгеновской трубки (Time rotation) до 0,5 – 0,75 с, если пациент старше 40 лет.
4. Выполнить Фазу 2. АРТЕРИАЛЬНАЯ (ARTERIAL).

Если в/в введение КВ без поиска целевой плотности, то установить сканирование на 20 с от начала введения КВ (проводится только в случае невозможности использования инжектора).

Если в/в введение КВ с поиском целевой плотности, то установить сканирование с минимальной задержкой.

По решению врача-рентгенолога Фаза 2. АРТЕРИАЛЬНАЯ (ARTERIAL) может быть выполнена в иное время.

Направление сканирования – от головы к ногам.

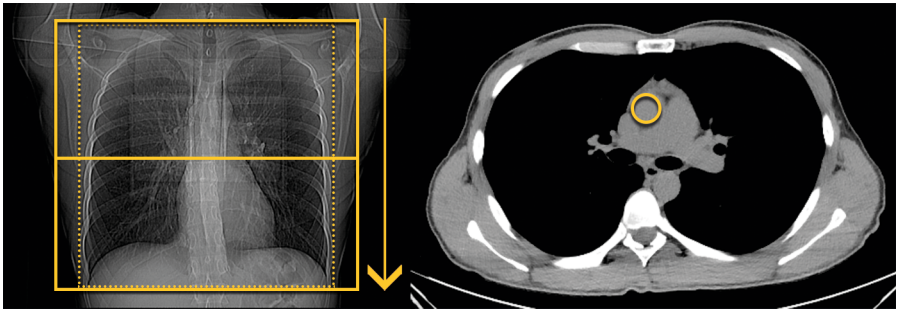

Рисунок 66 – При исследовании КТ грудной аорты и ее ветвей

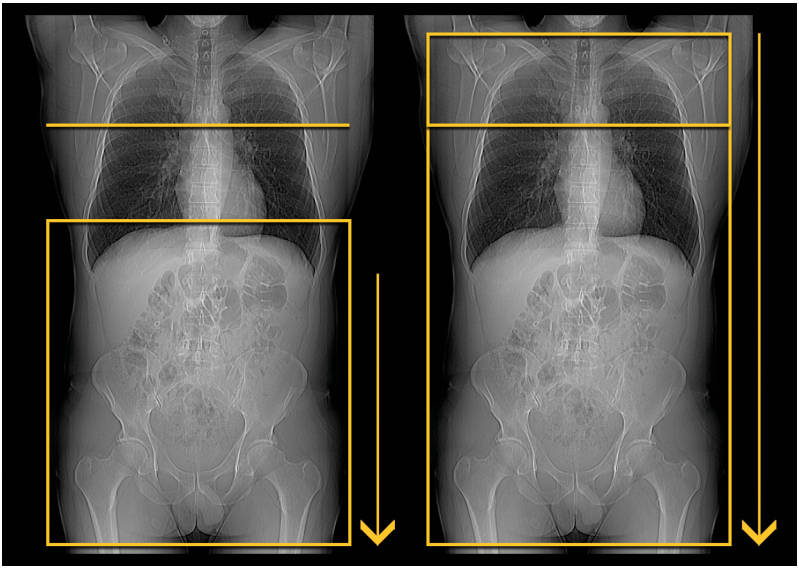

Рисунок 67 – При исследовании КТ брюшной аорты

Рисунок 68 – При исследовании КТ грудной и брюшной аорты

При сканировании КТ аорты и артериографии нижних конечностей сканирование необходимо выполнять от дуги аорты до стоп.

5. Выполнить Фазу 3. ВЕНОЗНАЯ (VENOUS).

Если в/в введение без ловли болюса в аорте, то установить сканирование на 70 с после начала в/в введения КВ.

Если в/в введение с ловлей болюса в аорте, то установить сканирование с задержкой на 50 с после артериальной фазы.

В этой серии есть возможность выполнить реконструкцию легких в легочном фильтре.

6. Если целью исследования является оценка *только* почек, то Фазу 3. ВЕНОЗНАЯ (VENOUS) рекомендуется выполнять 100 с (без ловли болюса) или на 80 с (с ловлей болюса) – это НЕФРОГРАФИЧЕСКАЯ фаза.

7. По решению врача-рентгенолога выполнить Фазу 4. ОТСРОЧЕННАЯ (DELAY): на (5, 8, 10 или 15 мин) минуте от введения в/в контраста (разница между сканированиями с ловлей болюса в аорте и без него незначительная, поэтому не учитывается).

Протяженность сканирования совпадает с венозной фазой.

IV. ABD RENAL (однофазная КТ почек).

Данное сканирование выполняется при введении контрастного вещества двумя порциями.

1. Выполнить Фазу 1: НАТИВ от диафрагмы до седалищных костей.
2. В/в ввести 15 мл КВ.
3. Подождать 5–8 мин.
4. Выполнить Фазу 2. АРТЕРИАЛЬНАЯ (ARTERIAL).

Если в/в введение КВ без поиска целевой плотности в аорте, то установить сканирование на 25 с от начала в/в введения КВ.

Если в/в введение КВ с поиском целевой плотности в аорте, то установить сканирование с задержкой на 10 с после нахождения достижения целевой плотности.

По решению врача-рентгенолога Фаза 2 может быть выполнена в иное время. Направление сканирования – от диафрагмы к ногам. Артериальная фаза ограничивается только брюшной полостью (до верхней границы тазобедренных суставов).

V. ABDPRONE (КТ-колонография на животе).

1. **Подготовка к колонографии.** До исследования уточнить у пациента, *готовился ли он* (соблюдал ли диету, пил ли раствор КВ)?

2. *Провести инсуффляцию воздуха в кишку.*

По топограмме оценить расправления просвета толстой кишки (рис. 69–70).

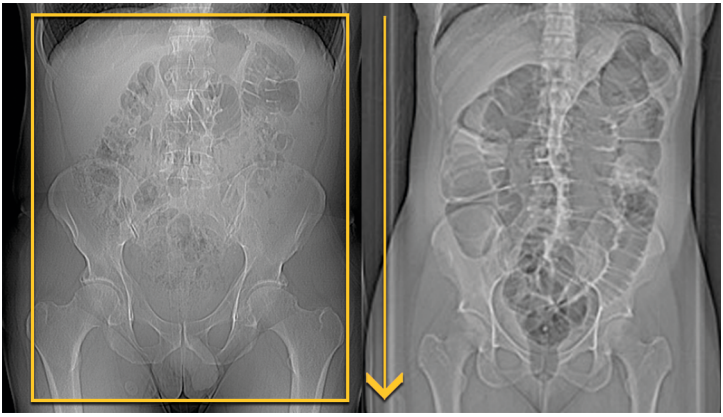

Рисунок 69 – Расправленная толстая кишка

Рисунок 70 – Нерасправленная толстая кишка

3. Если расправление кишки неадекватное, дальнейшую инсуффляцию проводить затруднительно (по ощущениям пациента) – пригласить врача-рентгенолога.

4. При адекватном расправлении кишки выполнить Фазу 1. НАТИВ. PRONE.

5. Пациента переложить на спину, аккуратно нагнетать воздух (ориентироваться на ощущения пациента) и продолжить исследование по одному из двух протоколов:

ABD SUPINE SCREENING (если скрининг) или

ABD 3-PHASES (если планируется в/в введение КВ) – при этом катетеризация вены проводится до начала исследования.

ABD SUPINE SCREENING (КТ-колонография на спине)

Фаза 1. НАТИВ. SUPINE.

Лаборанту:

1. Этот протокол выполняется *только* после протокола 7.ABDPRONE.
2. Выполнить Фазу 1. НАТИВ. SUPINE.
3. После сканирования, не снимая пациента со стола, лаборант должен связаться с врачом-рентгенологом.

VI. BIOPSY (биопсия).

Кроме нижеописанного, биопсия под контролем КТ может выполняться по иной методике при использовании дополнительных специальных устройств.

Выполнить Фазу 1. НАТИВ.

1. Проконтролировать объем сканирования.

2. Проверить отсутствие двигательных артефактов на изображениях.
3. Рентгенолаборант должен повторять последнюю серию.
4. Рентгенолаборант должен выдвигать стол из гентри между Фазами.
5. Рентгенолаборант должен уметь изменять позицию старта и конца сканирования в миллиметрах между Фазами сканирования.
6. Рентгенолаборант должен уточнить у врача, выполняющего биопсию, через какое количество времени выполнить контрольное сканирование (обычно через 2 часа после биопсии) – для контрольного сканирования брать протокол 1.CHEST или 3.ABD (в зависимости от анатомической области).

VII. ABD4-PHASES XXL (ОГК, ОБП).

Данный протокол используется для крупных пациентов весом более 120 кг.

1. Ориентируйтесь на объем в/в ведения в количестве 120 мл.
2. В остальном рекомендации повторяют 1.ABD4-PHASES.

E. EXTREMITY (КОНЕЧНОСТИ)

1. EXTREMITY LARGE (КРУПНЫЕ СУСТАВЫ).

Лаборанту:

Фаза 1: НАТИВ.

Выполняется по одному из вариантов: плечевой сустав или оба плечевых сустава (в зависимости от задачи); тазобедренные суставы; коленные суставы.

Если целью исследования является оценка трубчатой кости конечностей, то в сканирование включаются проксимальный и дистальный суставы целиком.

2. EXTREMITY SMALL (МЕЛКИЕ СУСТАВЫ).

Рентгенолаборанту:

Фаза 1. НАТИВ.

Выполняется по одному из вариантов: кисти; локтевой сустав; голеностопный сустав.

Если объектом исследования является конкретная кость (например, локтевая), то захватываются оба ее сустава с частью прилежащих костей (например, от дистальной трети плечевой кости до пястных костей кисти).

Если целью исследования является оценка трубчатой кости конечностей, то в сканирование включаются проксимальный и дистальный суставы целиком.

3. TEMPOROMANDIBULARIS (ВИСОЧНО-НИЖНЕЧЕЛЮСТНЫЕ СУСТАВЫ).

Рентгенолаборанту:

Фаза 1. НАТИВ при максимальном открытии.

Врач-рентгенолог принимает решение о КУ.

Фаза 2. НАТИВ при естественном смыкании.

F. SPINE (ПОЗВОНОЧНИК)

1. C-SPINE (ШЕЙНЫЙ ОТДЕЛ ПОЗВОНОЧНИКА).

Перед исследованием не стоит ограничивать FOV только позвоночником. При необходимости выполнить отдельную реконструкцию.

Если по томограмме определяется металлоконструкция, то сканирование обязательно должно захватывать один целый позвонок над и под металлоконструкцией.

Выполнить Фаза 1. НАТИВ.

После сканирования, не снимая пациента со стола, лаборант должен связаться с врачом-рентгенологом.

2. TH-SPINE (ГРУДНОЙ ОТДЕЛ ПОЗВОНОЧНИКА).

Перед исследованием не стоит ограничивать FOV только позвоночником. При необходимости выполнить отельную реконструкцию.

Если по томограмме определяется металлоконструкция, то сканирование обязательно должно захватывать один целый позвонок над и под металлоконструкцией.

Выполнить Фаза 1. НАТИВ.

После сканирования, не снимая пациента со стола, лаборант должен связаться с врачом-рентгенологом.

3. L-SPINE (ПОЯСНИЧНЫЙ ОТДЕЛ ПОЗВОНОЧНИКА).

Перед исследованием не стоит ограничивать FOV только позвоночником. При необходимости выполнить отельную реконструкцию.

Если по томограмме определяется металлоконструкция, то сканирование обязательно должно захватывать один целый позвонок над и под металлоконструкцией.

Фаза 1. НАТИВ.

После сканирования, не снимая пациента со стола, лаборант должен связаться с врачом-рентгенологом.

4. Cx-SPINE (КОПЧИКОВЫЙ ОТДЕЛ ПОЗВОНОЧНИКА).

Перед исследованием не стоит ограничивать FOV только позвоночником. При необходимости выполнить отдельную реконструкцию.

Если по томограмме определяется металлоконструкция, то сканирование обязательно должно захватывать один целый позвонок над и под металлоконструкцией.

Сканировать крестцовый и копчиковый отделы позвоночника.

Выполнить Фаза 1. НАТИВ.

После сканирования, не снимая пациента со стола, рентгенолаборант должен связаться с врачом-рентгенологом.

G. ОБЪЕДИНЕНИЕ ПРОТОКОЛОВ

1. ГОЛОВА + ГРУДНАЯ + БРЮШНАЯ + МАЛЫЙ ТАЗ с контрастом.

Если диагностической задачей является оценка головного мозга, грудной клетки и брюшной полости у онкологического пациента за одно исследование, то данное исследование может выполняться следующим образом:

1. ***Руки вверх.*** Выполняем единую *двойную* топограмму головы + шеи + ОГК + ОБП.
2. ***Руки вниз.***
3. Протокол 1. BRAIN + BONE.
4. ***Руки вверх.***
5. Протокол 1. ABD4-PHASES (или протокол 10. ABD4-PHASES XXL).
6. ПОСЛЕ ВЕНОЗНОЙ ФАЗЫ: ***Руки вниз.***
7. Протокол 1. BRAIN + BONE.

Лаборанту стоит следить за положением рук, т.к. они *трижды* меняют его. Обратите внимание на то, что следует выполнять топограмму с поднятыми руками, т.к. по ней планируется ***доза*** (с опущенными руками она будет существенно выше).

2. ПОЛИТРАВМА (ГОЛОВА + ГРУДНАЯ + БРЮШНАЯ + МАЛЫЙ ТАЗ + КОНЕЧНОСТИ).

Если диагностической задачей является оценка политравмы (например, ДТП), то рекомендуется следующее:

1. Посоветоваться с врачом-рентгенологом!
2. Руки всегда вдоль тела.
3. Выполняем единую *двойную* топограмму головы + шеи + ОГК + ОБП.
4. Протокол 1.BRAIN + BONE.
5. Протокол 1.ABD4-PHASES (или протокол ABD4-PHASESXXL).
6. По решению врача-рентгенолога после венозной фазы передвинуть пациента и сделать новую топограмму для нижних конечностей.
7. Протокол EXTREMITY SMALL (досканировать голеностопные суставы и стопы).
8. При необходимости по решению врача-рентгенолога дополнить исследование отсроченной фазой сканирования.

Обратите внимание на то, что:

– первую топограмму и венозную фазу необходимо «растянуть» на максимальную длину в сторону стоп;

– в венозную фазу необходимо создать дополнительную реконструкцию AX 1x0,5 мм с *костным* фильтром (800/2000);

– в зависимости от организации работы в вашем отделении: после сканирования необходимо создать отдельные 3D-реконструкции *черепа* + *шеи* (из BRAIN + BONE) и ОГК + ОБП + *нижние конечности* (из венозной фазы) и (если необходимо) *голени* + *стопы*.

ФОРМИРОВАНИЕ РЕКОНСТРУКЦИЙ

Обычно все необходимые реконструкции заложены в программы сканирования томографа, однако встречаются ситуации, когда рентгенолог поручает лаборанту выполнить дополнительные реконструкции. Ниже представлены стандартные наборы реконструкций (таблицы 70–98) .

A. Head (голова)

Таблица 70 – Head brain + bone (мозг и кости черепа). Фазы: Натив, артериальная, венозная, отсроченная

a)	AX	3x1,5 мм	мозговой ф.	40/80
b)	COR	3x1,5 мм	мозговой ф.	40/80
c)	SAG	3x1,5 мм	мозговой ф.	40/80
d)	AX	1x0,5 мм	**костный ф.**	600/4000

Таблица 71 – Headsinuses (околоносовые пазухи). Фазы: Натив, артериальная, венозная, отсроченная

a)	AX	1x0,5 мм	костный ф.	600/4000
b)	COR	1,5x0,75 мм	костный ф.	600/4000
c)	SAG	1,5x0,75 мм	костный ф.	600/4000
d)	AX	3x1,5 мм	**мягкотканный ф.**	60/360
e)	Правая височная кость AX	тончайшие срезы	костный ф.	600/4000
f)	Левая височная кость AX	тончайшие срезы	костный ф.	600/4000

Таблица 72 – Headtemporal (височные кости). Фазы: Натив, артериальная, венозная, отсроченная

a)	AX	тончайшие срезы (0,5 мм или 0,67 мм)	костный ф.	широкий FOV	600/4000
b)	COR	тончайшие срезы (0,5 мм или 0,67 мм)	костный ф.		600/4000
c)	SAG	2x1 мм	костный ф.		600/4000
d)	AX	3x1,5 мм	**мягкотканный ф.**		60/360
e)	Правая височная кость AX	тончайшие срезы	костный ф.	малый FOV	600/4000

Продолжение таблицы 72

f)	Правая височная кость COR	тончайшие срезы	костный ф.	малый FOV	600/4000
g)	Левая височная кость AX	тончайшие срезы	костный ф.	малый FOV	600/4000
h)	Левая височная кость COR	тончайшие срезы	костный ф.	малый FOV	600/4000

Таблица 73 – Head ductus (носослезные каналы). Фаза 1: Натив

a)	AX	1x0,5 мм	мягкотканный ф.	60/360
b)	COR	1x0,5 мм	мягкотканный ф.	60/360
c)	SAG	1x0,5 мм	мягкотканный ф.	60/360

Таблица 74 – Head angio (экстра- и интракраниальные артерии с болюс-трекингом). Фаза: Натив

a)	AX	тончайшие срезы	мягкотканный ф.	60/360
b)	AX	3x1,5 мм	**мозговой ф.**	40/80
c)	COR	3x1,5 мм	мягкотканный ф.	60/360
d)	SAG	3x1,5 мм	мягкотканный ф.	60/360
e)	AX	1x0,5 мм	**костный ф.**	600/4000

Таблица 75 – Фаза 2: артериальная, венозная, отсроченная

a)	AX	тончайшие срезы	**сосудистый ф.**	90/750
b)	COR	3x1,5 мм	мягкотканный ф.	90/750
c)	SAG	3x1,5 мм	мягкотканный ф.	90/750

Head Beainperfusion (перфузия головного мозга).
Фаза 1: В зависимости от производителя оборудования.
КВ одновременно с запуском сканирования.

B. Neck (Шея)

Таблица 76 – Neck. Фазы: Натив, артериальная, венозная

a)	AX	1x0,5 мм	мягкотканный ф.	60/360
b)	COR	3x1,5 мм	мягкотканный ф.	60/360
c)	SAG	3x1,5 мм	мягкотканный ф.	60/360
d)	AX	1x0,5 мм	**костный ф.**	600/4000

Таблица 77 – Neckvoice. Фазы: Натив, артериальная, венозная

a)	AX	3x1,5 мм	мягкотканный ф.	60/360
b)	COR	3x1,5 мм	мягкотканный ф.	60/360
c)	SAG	3x1,5 мм	мягкотканный ф.	60/360
d)	AX	1x0,5 мм	**костный ф.**	600/4000

C. Chest (грудная клетка)

Таблица 78 – Chest (грудная клетка). Фаза: Натив, артериальная, венозная, отсроченная

a)	AX	1x0,5 мм	легочный ф.	-500/1500
b)	COR	3x1,5 мм	легочный ф.	-500/1500
c)	AX	3x1,5 мм	мягкотканный ф.	60/360
d)	COR	3x1,5 мм	мягкотканный ф	60/360

Таблица 79 – Chestlowdose (низкодозная КТ грудной клетки). Фаза: Натив

a)	AX	2x1 мм	легочный ф.	-500/1500
b)	COR	3x1,5 мм	легочный ф.	-500/1500
c)	AX	3x1,5 мм	мягкотканный ф.	60/360
d)	COR	3x1,5 мм	мягкотканный ф	60/360

Таблица 80 – Chestpe (ОГК для исключения ТЭЛА с болюс-трекингом). Фаза: Натив, артериальная

a)	AX	1x0,5 мм	мягкотканный ф.	90/750
b)	COR	3x1,5 мм	мягкотканный ф.	90/750
c)	AX	1x0,5 мм	легочный ф.	-500/1500

Таблица 81 – ChestCaScoring (коронарный кальций). Фаза 1: Натив

a)	AX	3x3 мм	сердечный ф.	60/360

Таблица 82 – Chestcardiac (КТ-коронарография только с болюс-трекином). Фаза 1: Контраст (с Tracker/ SureStart)

a)	AX	3x3 мм	сердечный ф.	60/360
b)	AX	2x2 мм	сердечный ф.	80/600 или 90/750 – все фазы (0–90%) для расчета функциональных показателей левого желудочка

Таблица 83 – Biopsy (биопсия). Фаза 1: Натив

a)	AX	3x3 мм	мягкотканный ф.	60/360

D. ABD

Таблица 84 –ABD4-phases (первичный ОГК, ОБП. Tracker/ SureStart)

Фаза 1: Натив

a)	AX	3x1,5 мм	мягкотканный ф.	60/360

Фаза 2: Артериальная

a)	AX	1x0,5 мм	мягкотканный ф.	60/360

Фаза 3: Венозная

a)	AX	3x1,5 мм	мягкотканный ф.	60/360
b)	COR	3x1,5 мм	мягкотканный ф.	60/360
c)	SAG	3x1,5 мм	мягкотканный ф.	60/360
d)	AX	1x0,5 мм	**легочный ф.**	-500/1500

Фаза 4: Отсроченная

a)	AX	3x1,5 мм	мягкотканный ф.	60/360
b)	COR	3x1,5 мм	мягкотканный ф.	60/360

Таблица 85 – ABDRENAL. Фаза 1: Натив, артериальная, венозная, отсроченная

a)	AX	1x0,5 мм	мягкотканный ф.	60/360
b)	COR	3x1,5 мм	мягкотканный ф.	60/360
c)	SAG	3x1,5 мм	мягкотканный ф.	60/360
d)	AX	1x0,5 мм	**легочный ф.**	-500/1500

Таблица 86 – ABDADRENAL

Фаза 1: Натив

a)	AX	1x0,5 мм	мягкотканный ф.	60/360

Фаза 2: Венозная (КВ по времени) – задержка 60 с артериальной фазы

a)	AX	1x0,5 мм	мягкотканный ф.	60/360
b)	COR	3x1,5 мм	мягкотканный ф.	60/360
c)	SAG	3x1,5 мм	мягкотканный ф.	60/360
d)	AX	1x0,5 мм	**легочный ф.**	-500/1500

Фаза 4: Отсроченная (по времени) – задержка 15 мин после начала в/в введения КВ

a)	AX	1x0,5 мм	мягкотканный ф.	60/360
b)	COR	3x1,5 мм	мягкотканный ф.	60/360

Таблица 87 – ABDANGIO (ангиография аорты с/без нижних конечностей с болюс-трекингом)

Фаза 1: Натив

a)	AX	тончайшие срезы	мягкотканный ф.	60/360

Фаза 2: Артериальная

a)	AX	тончайшие срезы	мягкотканный ф.	60/360

Фаза 3: Венозная (КВ по времени) – задержка 60 с после артериальной фазы

a)	AX	1x0,5 мм	мягкотканный ф.	60/360
b)	COR	3x1,5 мм	мягкотканный ф.	60/360
c)	SAG	3x1,5 мм	мягкотканный ф.	60/360
d)	AX	1x0,5 мм	**легочный ф.**	-500/1500

Фаза 4: Отсроченная

a)	AX	3x1,5 мм	мягкотканный ф.	60/360
b)	COR	3x1,5 мм	мягкотканный ф.	60/360

Таблица 88 – ABDPRONE (КТ-колонография на животе. Без контраста). Фаза 1: Натив. PRONE

a)	AX	1x0,5 мм	мягкотканный ф.	60/360

Таблица 89 – ABDSUPINE SCREENING (КТ-колонография на спине. Без контраста). Фаза 1: Натив. SUPINE

a)	AX	1x0,5 мм	мягкотканный ф.	60/360

Таблица 90 – BIOPSY (биопсия). Фаза 1: Натив

a)	AX	3x3 мм	мягкотканный ф.	60/360

Таблица 91 – ABD 3-PHASESXXL* (ОГК, ОБП. С болюс-трегингом)

Фаза 1: Натив

a)	AX	3x1,5 мм	мягкотканный ф.	60/360

Фаза 2: Артериальная (с Tracker/ SureStart) – задержка 20 с от начала введения 150Hu в аорте

a)	AX	1x0,5 мм	мягкотканный ф.	60/360

Фаза 3: Венозная – задержка 50 с после артериальной фазы

a)	AX	3x1,5 мм	мягкотканный ф.	60/360
b)	COR	3x1,5 мм	мягкотканный ф.	60/360
c)	SAG	3x1,5 мм	мягкотканный ф.	60/360
d)	AX	1x0,5 мм	**легочный ф.**	-500/1500

Фаза 4: Отсроченная (по времени)

a)	AX	1x0,5 мм	мягкотканный ф.	60/360
b)	COR	3x1,5 мм	мягкотканный ф.	60/360

*Данный протокол используется для крупных пациентов весом более 120 кг.

E. Extremity (конечности)

Таблица 92 – EXTREMITYLARGE (крупные суставы). Фаза 1: Натив

a)	AX	1x0,5 мм	костный ф.	800/2000
b)	COR	1x0,5 мм	костный ф.	800/2000
c)	SAG	1x0,5 мм	костный ф.	800/2000
d)	AX	3x1,5 мм	мягкотканный ф.	60/360

Таблица 93 – EXTREMITYSMALL (мелкие суставы). Фаза 1: Натив

a)	AX	1x0,5 мм	костный ф.	800/2000
b)	COR	1x0,5 мм	костный ф.	800/2000
c)	SAG	1x0,5 мм	костный ф.	800/2000
d)	AX	3x1,5 мм	мягкотканный ф.	60/360

Таблица 94 – TEMPOROMANDIBULARIS (височно-нижнечелюстные суставы) Фаза 1: Натив

a)	AX	1x0,5 мм	костный ф.	800/2000
b)	COR	1x0,5 мм	костный ф.	800/2000
c)	SAG	1x0,5 мм	костный ф.	800/2000
d)	AX	3x1,5 мм	мягкотканный ф.	60/360

F. Spine (позвоночник)

Таблица 95 – C-SPINE (шейный отдел позвоночника). Фаза 1: Натив

a)	AX	1x0,5 мм	костный ф.	800/2000
b)	SAG	3x1,5 мм	костный ф.	800/2000
c)	COR	3x1,5 мм	костный ф.	800/2000
d)	AX	3x1,5 мм	мягкотканный ф.	100/300

Таблица 96 –TH-SPINE (грудной отдел позвоночника). Фаза 1: Натив

a)	AX	1x0,5 мм	костный ф.	800/2000
b)	SAG	3x1,5 мм	костный ф.	800/2000
c)	COR	3x1,5 мм	костный ф.	800/2000
d)	AX	3x1,5 мм	мягкотканный ф.	100/300

Таблица 97 – L-SPINE (поясничный отдел позвоночника). Фаза 1: Натив

a)	AX	1x0,5 мм	костный ф.	800/2000
b)	SAG	3x1,5 мм	костный ф.	800/2000
c)	COR	3x1,5 мм	костный ф.	800/2000
d)	AX	3x1,5 мм	мягкотканный ф.	100/300

Таблица 98 – Cx-SPINE (копчиковый отдел позвоночника). Фаза 1: Натив

a)	AX	1x0,5 мм	костный ф.	800/2000
b)	SAG	3x1,5 мм	костный ф.	800/2000
c)	COR	3x1,5 мм	костный ф.	800/2000
d)	AX	3x1,5 мм	мягкотканный ф.	100/300

ЗАКЛЮЧЕНИЕ

Внедрение рекомендаций, содержащихся в данном учебно-методическом пособии, позволит повысить качество исследований, выполняемых на компьютерных томографах. Это поможет всем участникам клинико-диагностического процесса сформировать и получить свои преимущества.

Стандартизация проведения исследований поможет рентгенолаборантам проводить каждое исследование при максимально возможном диагностическом качестве, повысить эффективность своей работы, а также уменьшить количество ошибок при выполнении сканирований.

Качественно выполненные исследования помогут врачу-рентгенологу в полной мере оценить каждый клинический случай, что позволит уменьшить количество диагностических ошибок и сократит время описания.

Стандартизация обеспечит основу для повышения качества на уровне контроля качества выполнения исследований (аудит); сформирует более эффективный подход, основанный на анализе больших данных с их вторичным использованием; облегчит проведение крупных популяционных исследований.

Таким образом, стандартизированный подход к проведению исследований является звеном для системного развития службы лучевой диагностики, работающей для здоровья пациентов по единым правилам.

СПИСОК РЕКОМЕНДУЕМОЙ ЛИТЕРАТУРЫ

1. Прокоп, М. Спиральная и многослойная компьютерная томография: в 2 томах. Т. 1 : учебное пособие / М. Прокоп, М. Галански; под ред. А. В. Зубарева, Ш. Ш. Шотемора . – М.: МЕДпресс, 2006. – Т. 1. – 416 с. – Текст : непосредственный.

2. Прокоп, М. Спиральная и многослойная компьютерная томография: в 2 томах. Т. 2 : учебное пособие / М. Прокоп, М. Галански; под ред. А. В. Зубарева, Ш. Ш. Шотемора. – М.: МЕДпресс, 2007. – Т. 2. – 712 с. – Текст : непосредственный.

3. Хофер, М. Компьютерная томография. Базовое руководство / М. Хофер. – М.: Медицинская литература, 2008. – 224 с. – Текст : непосредственный.

4. Flohr, T. Protocols for Multislice CT / T. Flohr, R. Bruening, A. Kuettner. – Berlin, 2006. – 293 p. – Текст : непосредственный.

5. Laghi, A. MDCT Protocols Whole ABD and Emergencies / A. Laghi. – Milan, 2012. – 12 p. – Текст : непосредственный.

6. Itoh, S., Ikeda, M., Achiwa, M. Late-arterial and portal-venous phase imaging of the liver with a multislice CT scanner in patients without circulatory disurbances: automatic bolus tracking or empirical scan delay? / S. Itoh, M. Ikeda, M. Achiwa, et al. // European Radiology. – April 6, 2004. – Vol. 14, №9. – P. 1665–1673. – URL: https://link.springer.com/article/10.1007%2Fs00330-004-2321-5. – Text: electronic.

7. Itoh, S., Ikeda, M., Achiwa, M. Multiphase contrast-enhanced CT of the liver with a multislice CT scanner / S. Itoh, M. Ikeda, M. Achiwa, et al. // European Radiology. – May. 2003. – Vol. 13, № 5. – P. 1085–1094. – URL: https://link.springer.com/article/10.1007%2Fs00330-006-0247-9. – Text: electronic.

8. Kopka, L. Multisice CT of the abdomed – current indications and future trends / L. Kopka, P. Rogalla, B. Hamm. // Rofo. – 2002. – Vol. 174, №3. – P. 273–282. – URL. – https://link.springer.com/article/10.1007%2Fs00117-004-1152-3. – Text: electronic.

9. Muller–Lisse, U. MDCT of the kidney / In: Reiser MF., Takahashi M., Modic M., Becker CR. (eds) Multislice C , 2nd edn. // Medical Radiology – Diagnostic Imaging. Baer AL, Sartor K (series eds). – Springer, Berlin, Heidenberg, N.Y., 2004. – P. 211–232. – URL: https://link.springer.com/chapter/10.1007%2F3-540-27273-9_29. – Text: electronic.

10. Winter, J. M. Diagnostic, prognostic, and predictive biomarkers in pancreatic cancer / J. M. Winter, C. J. Yeo, J. R. Brody // SurgOncol. – 2013. – Vol. 107, №1. – P. 15–22. – Текст : непосредственный.

Приложение

РЕКОМЕНДАЦИИ ПО НАСТРОЙКЕ ПАРАМЕТРОВ СКАНИРОВАНИЯ ДЛЯ TOSHIBA AQUILION 64

Представленные ниже параметры сканирований предоставлены компанией-производителем компьютерных томографов Toshiba, разработанных специально для Aquilion 64 и соотнесены с разработанными КТ-протоколами. Остальные рекомендованные параметры сканирования отмечены звездочкой (*).

Таблица 1 – A. HEAD (голова)

№	Название	Наименования параметров сканирования	Параметры сканирования	Комментарии производителя
1	HEAD BRAIN+BONE	Scan Slice Thickness Pitch kV mA Rotation Time	0,5 mm x32 Detail 120 280 (220/200 при AIDR) 0,75s	
2	HEAD SINUSES	Scan Slice Thickness Pitch kV mA Rotation Time	0,5 мм x 64 Detail 120 150 0,5s	
3	HEAD TEMPORAL	Scan Slice Thickness Pitch kV mA Rotation Time	0,5 мм x 64 Detail 120 200 0,5s	
4	HEAD DUCTUS	Scan Slice Thickness Pitch kV mA Rotation Time	0,5 мм x 64* Detail* 120* 150* 0,5s*	

Продолжение таблицы 1

5	HEAD ANGIO	Scan Slice Thickness Pitch kV mA Rotation Time	0,5 мм x 64 Detail 120 200 0,5s	Название протокола: Brain CTA Однофазный протокол введения контраста. Фаза 1 (КВ) XX мл@ 4,5–5 мл/с Фаза 2 (физ.р–р) 30 мл – 4,5–5 мл/с XX = (Время сканирования+6) x скорость введения. SureStart выполняется в ручном режиме на уровне начала сканирования. Триггер запускается как только появится контраст. Название протокола: Carotid CTA Контрастное усиление: Однофазный протокол введения контраста Фаза 1 (КВ) XX мл – 4,5–5 мл/с Фаза 2(физ.р–р) 30 мл – 4,5–5 мл/с XX = (Время сканирования+6) x скорость введения SureStart выполняется на уровне восходящего отдела аорты. Триггер запускается с плотности 130 HU
6	HEAD TEMP–MANDIBUL	Scan Slice Thickness Pitch kV mA Rotation Time	0,5 мм x 64* Detail* 120* 150* 0,5s*	

Таблица 2 – B. NECK (шея)

№	Название	Наименования параметров сканирования	Параметры сканирования	Комментарии производителя
1	NECK	Scan Slice Thickness Pitch kV mA Rotation Time	0,5 мм x 64 Detail 120 sureExposure Quality 0,5s	
2	NECK VOICE	Scan Slice Thickness Pitch kV mA Rotation Time	0,5 мм x 64 Detail 120 sureExposure Quality 0,5s	

Таблица 3 – C. CHEST (грудная клетка)

№	Название	Наименования параметров сканирования	Параметры сканирования	Комментарии производителя
1	CHEST	Scan Slice Thickness Pitch kV mA Rotation Time	0,5 мм x 64 Fast 120 sureExposure Standard 0,5s	Название протокола: Chest + CE Контрастное усиление: Однофазный протокол введения контраста Фаза 1 (КВ) XX мл – 3–4 мл/с Фаза 2 (физ.р–р) 30 мл – 3–4 мл/с XX = (Время сканирования +10) x скорость введения SureStart выполняется на уровне восходящего отдела аорты. Триггер запускается с плотности 160 HU Название протокола: T–Aorta CTA Контрастное усиление: Однофазный протокол введения контраста Фаза 1 (КВ) XX мл – 4–5 мл/с Фаза 2 (физ.р–р) 30 мл – 4–5 мл/с XX = (Время сканирования +10) x скорость введения SureStart выполняется на уровне восходящего отдела аорты. Триггер запускается с плотности 170 HU

Продолжение таблицы 3

2		Scan Slice Thickness Pitch kV mA Rotation Time	0,5 мм x 64* Fast* 135* 25* 0,45s*	
3	CHEST PE	Scan Slice Thickness Pitch kV mA Rotation Time	0,5 мм x 64 Fast 120 sureExposure Standard 0,5s	Название протокола: Pulmonary CTA Контрастное усиление: Однофазный протокол введения контраста. Фаза 1 (КВ) XX мл – 3–4 мл/с Фаза 2 (физ.р–р) 30 мл – 3–4 мл/с XX = (Время сканирования+10) x скорость введения SureStart выполняется на уровне восходящего отдела аорты Триггер запускается с плотности 140 HU
4	CHEST CaSCORING	Scan Slice Thickness Pitch kV mA Rotation Time	3 мм x 4 n/a 120 300 0,23s	
5	CHEST CARDIAC	Scan Slice Thickness Pitch kV mA Rotation Time	0,5 мм x 64 Determined by sureCardio TM 120 По BMI / sureExposure Cardiac CTA Determined by sureCardio TM	Название протокола: Cardiac CTA/CFA Контрастное усиление: Однофазный протокол введения контраста Фаза 1 (КВ) XX мл – 4–5 мл/с Фаза 2 (физ.р–р) 30 мл – 4–5 мл/с SureStart выполняется на уровне нисходящего отдела аорты. Триггер запускается с плотности 150 HU. Используется PhaseXact для построения наилучшей фазы без динамических артефактов. Volume 0,5/0,3 мм Cardiac CTA; 0,5/0,25 мм в случае Aquilion CXL(128)

Продолжение таблицы 3

6	CHEST BIOPSY	Scan Slice Thickness Pitch kV mA Rotation Time	0,5 мм x 64* Fast* 120* sureExposure Standard* 0,5s*	
7	CHEST PE + ABD4–PHASES	Scan Slice Thickness Pitch kV mA Rotation Time	0,5 мм x 64* Fast* 120* sureExposure Standard* 0,5s*	

Таблица 4 – D. ABD (брюшная полость)

№	Название	Наименования параметров сканирования	Параметры сканирования	Комментарии производителя
1	ABD 4–PHASES	Scan Slice Thickness Pitch kV mA Rotation Time	0,5 мм x 64 Fast 120 sureExposure Standard 0,5s	Название протокола: 3 phase Abdomen HCT Объем: 50–100 мл (в зависимости от веса пациента) Скорость введения: КВ 4 мл/с Задержки: SureStart, 160 HU в брюшной аорте +10 с портальная фаза на 65 с отсроченная фаза на 5 мин
2	ABD 5–PHASES	Scan Slice Thickness Pitch kV mA Rotation Time	0,5 мм x 64* Fast* 120* sureExposure Standard* 0,5s*	
3	ABD ADRENAL	Scan Slice Thickness Pitch kV mA Rotation Time	0,5 мм x 64* Fast* 120* sureExposure Standard* 0,5s*	

Продолжение таблицы 4

4	ABD ANGIO	Scan Slice Thickness Pitch kV mA Rotation Time	0,5 мм x 64 Fast 120 sureExposure Standard 0,5s	Название протокола: Aorta CTA Контрастное усиление: Однофазный протокол введения контраста Фаза 1 (КВ) XX мл – 4–5 мл/с Фаза 2 (физ.р–р) 30 мл– 4–5 мл/с XX = (Время сканирования+10) x скорость введения SureStart выполняется на уровне нисходящего отдела аорты. Триггер запускается с плотности 170 HU Название протокола: Femoral Run–off CTA Контрастное усиление: Двухфазный протокол введения контраста Фаза 1 (КВ) 70 мл – 5 мл/с Фаза 2 (КВ) 30 мл – 3,5 мл/с Фаза 3 (физ.р–р) 30 мл – 4 мл/с SureStart выполняется на уровне брюшного отдела аорты. Триггер запускается с плотности 280 HU
5	ABD PRONE	Scan Slice Thickness Pitch kV mA Rotation Time	0,5 мм x 64* Fast* 120* sureExposure Standard* 0,5s*	
6	ABD SUPINE SCREENING	Scan Slice Thickness Pitch kV mA Rotation Time	0,5 мм x 64* Fast* 120* sureExposure Standard* 0,5s*	

Продолжение таблицы 4

7	ABD RENAL	Scan Slice Thickness Pitch kV mA Rotation Time	0,5 мм x 64 Fast 120 sureExposure Standard 0,5s	Название протокола: 3 phase Kidneys HCT Объем: 50–100 мл (в зависимости от веса пациента) Скорость введения: КВ 4 мл/с Задержки: SureStart, 160 HU в брюшной аорте +5 с нефротическая фаза на 80 с отсроченная фаза на 7 мин Название протокола: Renal CTA Контрастное усиление: Однофазный протокол введения контраста Фаза 1 (КВ) XX мл – 4–5 мл/с Фаза 2 (физ.р–р) 30 мл – 4–5 мл/с XX = (Время сканирования+10) x скорость введения SureStart выполняется на уровне нисходящего отдела аорты Триггер запускается с плотности 180 HU
8	ABD BIOPSY	Scan Slice Thickness Pitch kV mA Rotation Time	0,5 мм x 64* Fast* 120* sureExposure Standard* 0,5s*	
9	ABD4–PHASES XXL	Scan Slice Thickness Pitch kV mA Rotation Time	0,5 мм x 64* Standard * 135* sureExposure Standard* 0,5s*	

Таблица 5 – E. EXTREMITY

№	Название	Наименования параметров сканирования	Параметры сканирования	Комментарии производителя
1	EXTREMITY LARGE	Scan Slice Thickness Pitch kV mA Rotation Time	0,5 мм x 64 Detail 120 250 или Quality 0,75s	Название протокола: Bony Pelvis 0,5 мм x 64 Standard 120 250 или Quality 0,75s Название протокола: Shoulder 0,5 мм x 64 Detail 120 250 или Quality 0,75s Название протокола: Hip 0,5 мм Detail 135 250 0,75s

Продолжение таблицы 5

2	EXTREMITY SMALL	Scan Slice Thickness Pitch kV mA Rotation Time	0,5 мм x 64 Detail 120 100 0,75s	Название протокола: Elbow 0,5 мм Detail 120 100 0,5s Название протокола: Hand/ Wrist 0,5 мм Detail 120 80 0,5s Название протокола: Knee 0,5 мм Detail 120 100 0,5s Название протокола: Ankle/Foot 0,5 мм Detail 120 100 0,5s

Таблица 6 – F. ПОЗВОНОЧНИК

№	Название	Наименования параметров сканирования	Параметры сканирования	Комментарии производителя
1	SPINE C	Scan Slice Thickness Pitch kV mA Rotation Time	0,5 мм x 64 Detail 120 sureExposure High Quality 0,5s	
2	SPINE TH	Scan Slice Thickness Pitch kV mA Rotation Time	0,5 мм x 64 Detail 120 sureExposure High Quality 1,0s	
3	SPINE L–Cx	Scan Slice Thickness Pitch kV mA Rotation Time	0,5 мм x 64 Detail 120 (135) sureExposure 3D High Quality 1,0s (1,5s)	

ДЛЯ ЗАМЕТОК

ДЛЯ ЗАМЕТОК

Серия «Лучшие практики лучевой и инструментальной диагностики»

Составители:

Гомболевский Виктор Александрович
Морозов Сергей Павлович
Чернина Валерия Юрьевна
Панина Елена Вячеславовна
Омелянская Ольга Васильевна
Бухтияров Алексей Владимирович

РУКОВОДСТВО ДЛЯ РЕНТГЕНОЛАБОРАНТОВ ПО ВЫПОЛНЕНИЮ ПРОТОКОЛОВ ИССЛЕДОВАНИЙ НА КОМПЬЮТЕРНОМ ТОМОГРАФЕ

Учебно-методическое пособие

Отдел координации научной деятельности ГБУЗ «НПКЦ ДиТ ДЗМ»
Руководитель отдела О.В. Омелянская
Технический редактор А.И. Овчарова
Компьютерная верстка Е.Д. Бугаенко

ГБУЗ «НПКЦ ДиТ ДЗМ»
127051, г. Москва, ул. Петровка, д. 24

+7 (495) 276-04-36 info@npcmr.ru www.medradiology.moscow