ПРАВИТЕЛЬСТВО МОСКВЫ
ДЕПАРТАМЕНТ ЗДРАВООХРАНЕНИЯ ГОРОДА МОСКВЫ

ГОСУДАРСТВЕННОЕ БЮДЖЕТНОЕ УЧРЕЖДЕНИЕ ЗДРАВООХРАНЕНИЯ ГОРОДА МОСКВЫ «НАУЧНО-ПРАКТИЧЕСКИЙ КЛИНИЧЕСКИЙ ЦЕНТР ДИАГНОСТИКИ И ТЕЛЕМЕДИЦИНСКИХ ТЕХНОЛОГИЙ ДЕПАРТАМЕНТА ЗДРАВООХРАНЕНИЯ ГОРОДА МОСКВЫ»

СОГЛАСОВАНО

Главный внештатный специалист Департамента здравоохранения города Москвы по лучевой и инструментальной диагностике

_____**С.П. Морозов**

«15» апреля 2019 года

РЕКОМЕНДОВАНО

Экспертным советом по науке Департамента здравоохранения города Москвы № 6

«17» апреля 2019 года

ОЦЕНКА КАЧЕСТВА РЕНТГЕНОРАДИОЛОГИЧЕСКИХ ИССЛЕДОВАНИЙ

Методические рекомендации № 21

Москва 2019

ISSN 2618-7124
УДК 615.84+616-073.75
ББК 53.6
О-93

Организация-разработчик:
Государственное бюджетное учреждение здравоохранения города Москвы «Научно-практический клинический центр диагностики и телемедицинских технологий Департамента здравоохранения города Москвы»

Составители:
Морозов С.П. – д. м. н., профессор, главный внештатный специалист по лучевой и инструментальной диагностике в ЦФО РФ, главный внештатный специалист по лучевой и инструментальной диагностике ДЗМ, директор ГБУЗ «НПКЦ ДиТ ДЗМ»
Ветшева Н.Н. – д. м. н., заместитель директора ГБУЗ «НПКЦ ДиТ ДЗМ» по медицинской части
Ледихова Н.В. – врач-рентгенолог, заведующая консультативным отделением ГБУЗ «НПКЦ ДиТ ДЗМ»

О-93 Морозов С.П., Ветшева Н.Н., Ледихова Н.В. Оценка качества рентгенорадиологических исследований / Серия «Лучшие практики лучевой и инструментальной диагностики». – Вып. 22. – М., 2019. – 50 с.

Рецензенты:
Буренчев Дмитрий Владимирович – д. м. н., заведующий отделением рентгенологических и радиоизотопных методов исследований ГБУЗ «ГКБ им. А.К. Ерамишанцева ДЗМ»
Рожкова Надежда Ивановна – д. м. н., профессор, заведующая национальным центром онкологии репродуктивных органов МНИОИ имени П.А. Герцена – филиала ФГБУ «НМИЦ радиологии» Минздрава России

Предназначение:
Данные методические рекомендации предназначены для руководителей, заведующих отделениями лучевой диагностики, врачей-рентгенологов, рентгенолаборантов.

Данный документ является собственностью Департамента здравоохранения города Москвы, не подлежит тиражированию и распространению без соответствующего разрешения

© Департамент здравоохранения города Москвы, 2019
© ГБУЗ «НПКЦ ДиТ ДЗМ», 2019
© Коллектив авторов, 2019

СОДЕРЖАНИЕ

Нормативные ссылки 4
Определения 6
Обозначения и сокращения 7
Введение 8
Основная часть. Общие положения 10
Экспертная оценка диагностических и скрининговых исследований (компьютерная и магнитно-резонансная томография) 15
Экспертная оценка диагностической маммографии 20
Экспертная оценка скрининговой маммографии 26
Отчет о результатах экспертной оценки и алгоритм работы с возражениями 29
Требования к персоналу 30
Заключение 32
Список использованных источников 33
Приложения 44

НОРМАТИВНЫЕ ССЫЛКИ

В настоящем документе использованы ссылки на следующие нормативные документы (стандарты):

1. Федеральный закон от 21.11.2011 № 323-ФЗ «Об основах охраны здоровья граждан в Российской Федерации»
2. Федеральный закон от 27.07.2006 № 152-ФЗ «О персональных данных».
3. Федеральный закон от 27.07.2006 № 149-ФЗ «Об информации, информационных технологиях и о защите информации»
4. Федеральный закон от 29.07.2017 № 242-ФЗ «О внесении изменений в отдельные законодательные акты Российской Федерации по вопросам применения информационных технологий в сфере охраны здоровья»
5. Постановление Правительства Российской Федерации от 12.11.2012 № 1152 «Об утверждении Положения о государственном контроле качества и безопасности медицинской деятельности»
6. Приказ Министерства здравоохранения РФ от 30.11.2017 № 965н «Об утверждении порядка организации и оказания медицинской помощи с применением телемедицинских технологий»
7. Приказ Министерства здравоохранения РФ от 10.05.2017 № 203н «Об утверждении критериев оценки качества медицинской помощи»
8. Приказ Министерства здравоохранения РСФСР от 02.08.1991 г. № 132 «О совершенствовании службы лучевой диагностики»
9. Приказ Министерства здравоохранения и социального развития Российской Федерации (Минздравсоцразвития России) от 05.05.2012 № 502н «Об утверждении порядка создания и деятельности врачебной комиссии медицинской организации»
10. Приказ Федерального фонда обязательного медицинского страхования от 01.12.2010 № 230 «Об утверждении порядка организации и проведения контроля объемов, сроков, качества и условий предоставления медицинской помощи по обязательному медицинскому страхованию»
11. Приказ Департамента здравоохранения города Москвы от 13.08.2013 № 820 «О совершенствовании организации внутреннего контроля качества и безопасности медицинской деятельности в медицинских организациях государственной системы здравоохранения г. Москвы»
12. Приказ Департамента здравоохранения города Москвы от 25.12.2017 № 918 «О регламенте регистрации данных в системе „Единый радиологический информационный сервис“ в медицинских организациях государственной системы здравоохранения г. Москвы»

13. Приказ Департамента здравоохранения города Москвы от 15.03.2018 № 183 «Об утверждении регламента организации оказания медицинской помощи по профилям „рентгенология“ и „радиология“ с применением телемедицинских технологий»
14. ISO 9001:2015 / ГОСТ Р ИСО 9001-2015 «Система менеджмента качества»
15. IWA 1:2005 / ГОСТ Р 53092-2008 «Система менеджмента качества. Рекомендации по улучшению процессов в учреждениях здравоохранения»
16. СанПиН 2.6.1.1192-03 «Гигиенические требования к устройству и эксплуатации рентгеновских кабинетов, аппаратов и проведению рентгенологических исследований» (с изменениями на 14 февраля 2006 г.)
17. СанПиН 2.6.1.3288-15 «Гигиенические требования по обеспечению радиационной безопасности при подготовке и проведении позитронной эмиссионной томографии»

ОПРЕДЕЛЕНИЯ

В настоящем документе применены следующие термины с соответствующими определениями:

1. **Анализ рентгенорадиологических исследований** (синоним «экспертная оценка») – процесс оценки качества проведения и описания рентгенорадиологических исследований в медицинской организации с целью определения степени их соответствия рекомендуемым стандартам.
2. **Артефакт** – любая помеха на изображении, которая может снижать его диагностические возможности.
3. **Эксперт** – врач-рентгенолог или рентгенолаборант ГБУЗ «НПКЦ ДиТ ДЗМ», сдавший внутренний экзамен и допущенный к проведению анализа качества рентгенорадиологических исследований.

ОБОЗНАЧЕНИЯ И СОКРАЩЕНИЯ

АРИ (анализ рентгенорадиологических исследований) – программный модуль Единого радиологического информационного сервиса, позволяющий проводить экспертную оценку результатов анонимизированных диагностических исследований посредством выборки, сформированной случайным образом, но в рамках заранее определенных параметров

АРИК (анализ рентгенорадиологических исследований и консультации) – программный модуль, позволяющий проводить экспертную оценку результатов диагностических исследований любой медицинской организации посредством выборки, сформированной случайным образом, но в рамках заранее определенных параметров

ГБУЗ «НПКЦ ДиТ ДЗМ» – Государственное бюджетное учреждение здравоохранения города Москвы «Научно-практический клинический центр диагностики и телемедицинских технологий Департамента здравоохранения города Москвы»

ДЗМ – Департамент здравоохранения города Москвы

ЕРИС – Единый радиологический информационный сервис

ЗО – замечание общего характера

КЗ – клинически значимое

КНЗ – клинически не значимое

КТ – компьютерная томография

МГ – маммография

МО – медицинская организация

МРТ – магнитно-резонансная томография

ОБП – органы брюшной полости

ОЛД – отделение лучевой диагностики

ПС – полное соответствие

ПЭТ/КТ – позитронно-эмиссионная томография, совмещенная с КТ

РГ – рентгенография

DICOM – Digital Images Communication in Medicine (отраслевой стандарт создания, хранения, передачи и визуализации медицинских изображений и документов)

ВВЕДЕНИЕ

Повышение качества диагностических решений требует системного, комплексного подхода. Ключевой инструмент обеспечения качества в лучевой диагностике – ретроспективный анализ (экспертная оценка) результатов исследований (от англ. peer review). Это глобально признанный подход, заключающийся в повторном анализе случайно сформированной выборки диагностических изображений квалифицированным медицинским работником (экспертом) для выявления расхождений, неточностей. Ретроспективный анализ результатов диагностических исследований является обязательным компонентом деятельности отделений лучевой диагностики во многих странах Европы, Америки и Азии. Его результирующий этап – это разбор выявленных проблем в виде клинических конференций, коллегиальное обсуждение допущенных неточностей. Недостаток этого подхода состоит в том, что, как правило, ретроспективный анализ ограничен «стенами» конкретного отделения; и лишь в отдельных случаях такой контроль осуществляется внутри сетевых медицинских центров. Также проведение клинических конференций не подразумевает принятия конкретных мер для улучшения ситуации.

С целью комплексного улучшения качества диагностических решений в медицинских организациях города Москвы разработаны концепция и методология «Анализа рентгенорадиологических исследований» (АРИ), реализуемые на основе Единого радиологического информационного сервиса (ЕРИС) с применением телемедицинских технологий, которые в том числе позволяют привлечь более широкий круг экспертов по субспециализациям. По результатам анализа (экспертной оценки) формируются комплексы мероприятий, в том числе образовательных, для методического устранения выявленных дефектов.

Настоящий документ регламентирует порядок и последовательность действий при проведении анализа рентгенорадиологических исследований, включая:

- оценку выполнения исследования (технические параметры);
- оценку интерпретации исследования;
- оценку оформления бланка протокола по выполненному исследованию;
- уведомление заведующих отделениями лучевой диагностики (руководителей медицинских организаций) о результатах экспертной оценки;
- алгоритм оспаривания результатов оценки исследования.

При разработке методологии использованы рекомендации по выполнению и интерпретации исследований следующих организаций: Российского общества рентгенологов и радиологов, Американского колледжа радиологов, Европейского общества радиологов, Королевского колледжа радиологов.

ОСНОВНАЯ ЧАСТЬ

1. Общие положения

Целью анализа (экспертной оценки) рентгенорадиологических исследований является повышение качества услуг, предоставляемых в отделениях лучевой диагностики.

Задачами АРИ являются:

1. Оценка качества выполнения и интерпретации рентгенорадиологических исследований на основании их соответствия существующим рекомендациям и стандартам.
2. Выявление системных расхождений и оперативное проведение мероприятий, направленных на предупреждение их возникновения.
3. Определение возможности и путей улучшения работы службы лучевой диагностики с учетом современного уровня развития медицинской науки и медицинских технологий.
4. Мотивация персонала отделений лучевой диагностики к предоставлению качественных диагностических услуг и постоянному повышению уровня своей квалификации.

Основными предпосылками к проведению анализа (экспертной оценки) рентгенорадиологических исследований являются:

1. Реализация постановления Департамента здравоохранения города Москвы о плановом (регулярном) анализе исследований в ЕРИС (Приказ Департамента здравоохранения города Москвы от 25.12.2017 № 918).
2. Реализация целевой или плановой экспертной оценки исследований по запросу главного внештатного специалиста по лучевой и инструментальной диагностике г. Москвы.
3. Реализация целевой или плановой экспертной оценки исследований по запросу руководителя медицинской организации или руководителя отделения лучевой диагностики медицинской организации любой формы собственности.
4. Выполнение внутреннего контроля качества АРИ, выполненного экспертами ГБУЗ «НПКЦ ДиТ ДЗМ».

Анализ рентгенорадиологических исследований основывается на принципах законности, объективности, профессиональной компетентности и открытости.

Предметом анализа являются диагностические изображения в формате DICOM и протоколы описаний исследований, выполненные в отделениях лучевой диагностики медицинских организаций.

Выделяют две формы анализа рентгенорадиологических исследований:

1. Плановая – экспертная оценка ежедневной случайной выборки заданного процента исследований, составленной по заранее заданным критериям.
2. Целевая – экспертная оценка случайной выборки исследований по конкретному запросу (например, экспертная оценка определенного округа, медицинской организации, врача-рентгенолога, рентгенолаборанта или видов исследований).

В зависимости от вида исследований, участвующих в оценке, выделяют:

1. Экспертную оценку скрининговых исследований.
2. Экспертную оценку диагностических исследований.

Для проведения АРИ необходимо:

1. Наличие утвержденного положения по методологии экспертной оценки рентгенорадиологических исследований (анализа качества выполнения и интерпретации исследования)[1].
2. Наличие специально подготовленного персонала для проведения экспертной оценки рентгенорадиологических исследований.
3. Наличие нормативных документов, стандартов и рекомендаций, на соответствие которым проводится анализ.

Экспертная оценка осуществляется посредством специальных программных модулей (АРИ в составе ЕРИС или АРИК), которые позволяют анонимизировать исследования и проводить их анализ. Под анонимизацией понимается скрытие от эксперта данных о Ф. И. О. пациента, Ф. И. О. врача-рентгенолога и рентгенолаборанта, о названии медицинской организации, в которой было выполнено исследование.

[1] Утверждено приказом директора ГБУЗ «НПКЦ ДиТ ДЗМ»

На рабочий стол эксперта исследования попадают в зависимости от настроек компетенций эксперта (модальность, анатомическая область, название процедур).

Блок-схема проведения экспертной оценки от этапа выбора исследования до итогового заключения представлена на рисунке 1.

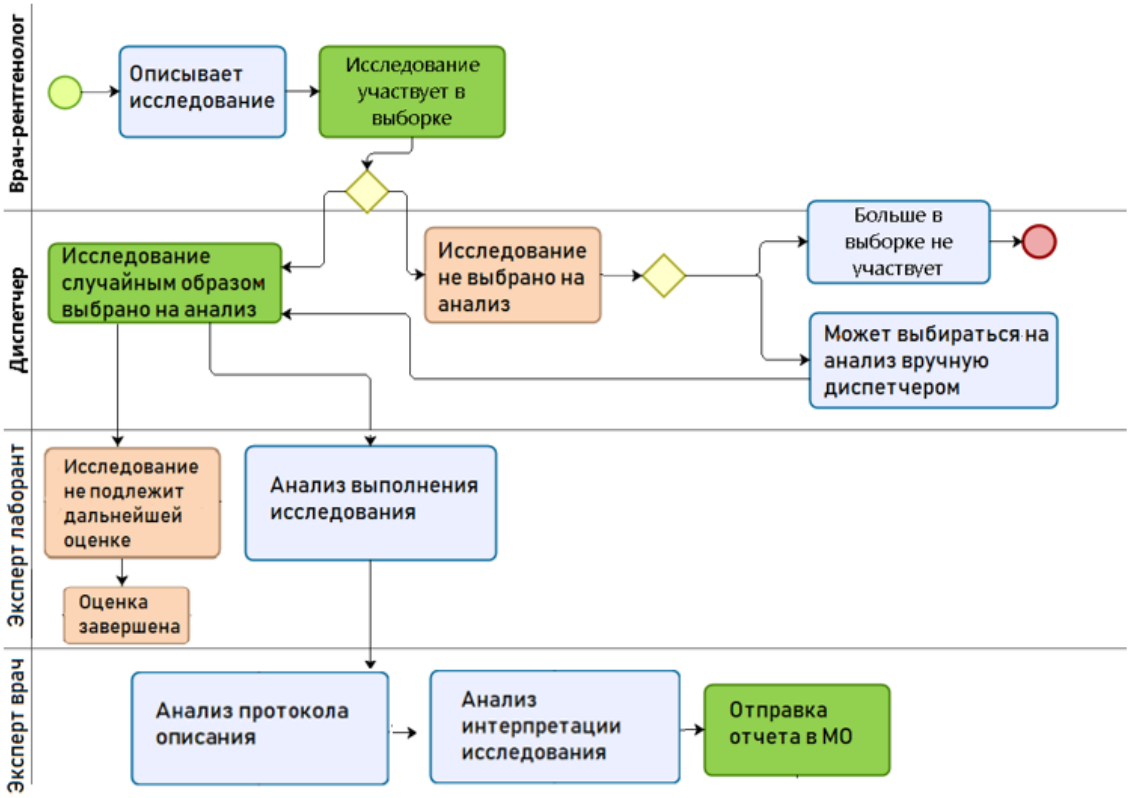

Рисунок 1 – Блок-схема проведения оценки качества рентгенорадиологических исследований

Описание процесса анализа (экспертной оценки) рентгенорадиологических исследований

1.1. Выбор исследований для экспертной оценки

Выбор исследований для экспертной оценки в программном модуле АРИ осуществляется автоматически, в анонимном виде по заранее установленным настройкам системы (настройки могут отличаться от формы и вида экспертной оценки).

Выбор исследований для экспертной оценки в программном модуле АРИК осуществляется в автоматическом или ручном режимах, исследования поступают анонимно по заранее установленным параметрам (настройки могут отличаться от формы и вида экспертной оценки).

1.2. Этапы экспертной оценки

Экспертная оценка исследований состоит из трех этапов (рис. 2), в результате которых формируется итоговая оценка по исследованию.

Этапы экспертной оценки исследований:

1. Анализ выполнения исследования (технические параметры).
2. Анализ оформления протокола описания.
3. Анализ интерпретации исследования (диагностические параметры).

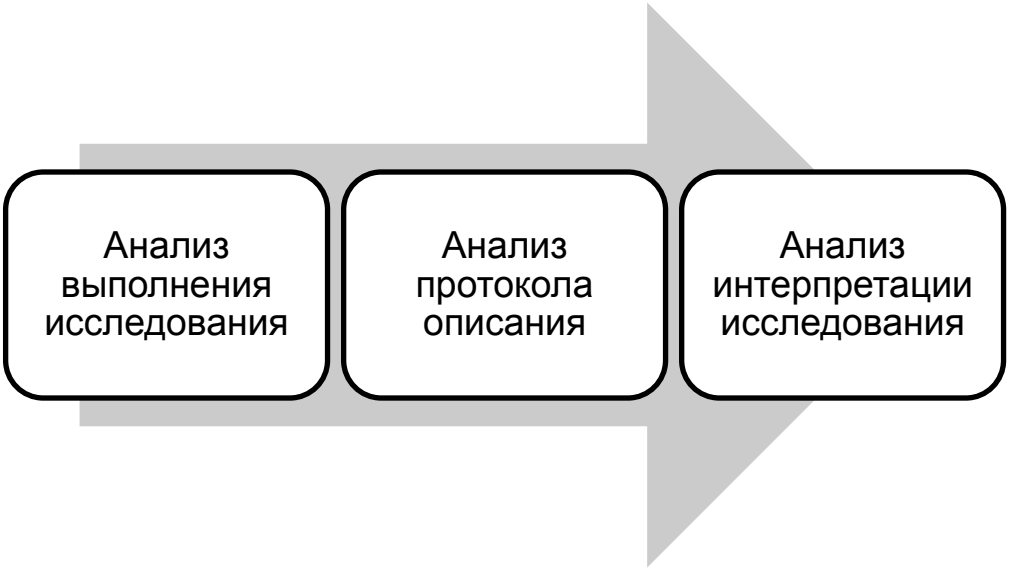

Рисунок 2 – Этапы экспертной оценки рентгенорадиологических исследований

1.3. Подтверждение клинически значимых расхождений

Итоговая оценка по каждому исследованию представляет собой один из следующих вариантов:

1. Полное соответствие.
2. Замечание общего характера.
3. Клинически не значимое расхождение.
4. Клинически значимое расхождение.

В случае выбора первых трех оценок (полное соответствие, замечание общего характера, клинически не значимое расхождение) экспертная оценка по данному исследованию считается завершенной.

При наличии клинически значимого расхождения исследование автоматически передается на рабочий стол второго эксперта. Если второй эксперт согласен с оценкой первого эксперта, то аудит считается завершенным как случай с клинически значимым расхождением.

Если второй эксперт не согласен с оценкой первого эксперта, то исследование автоматически передается на рабочий стол третьего эксперта, большинство голосов определяет итоговую оценку по данному исследованию (рис. 3).

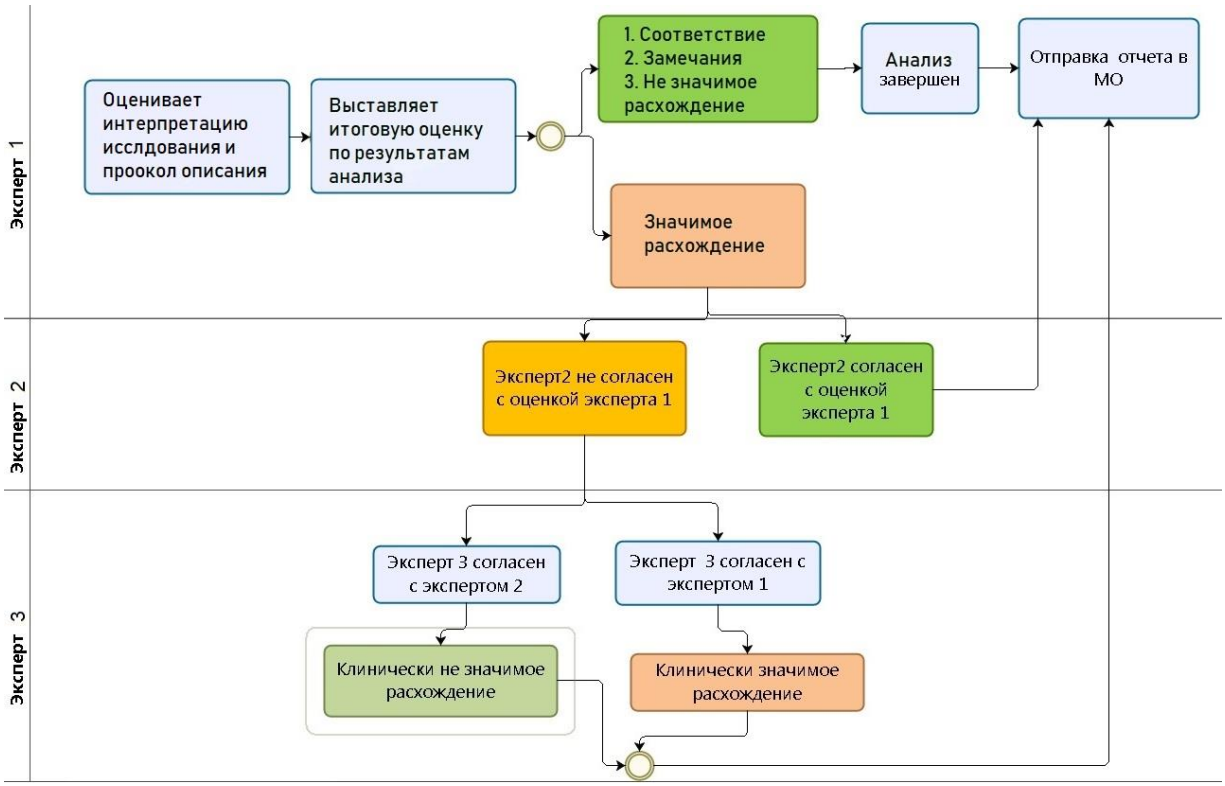

Рисунок 3 – Схема подтверждения клинически значимых расхождений

2. Экспертная оценка диагностических и скрининговых исследований (компьютерная и магнитно-резонансная томография)

2.1. Анализ выполнения исследования (технические параметры)

Правильность выполнения рентгенорадиологических исследований может оцениваться рентгенолаборантом-экспертом или врачом-рентгенологом.

Параметры оценки качества выполнения (сканирования) исследования представлены в таблице 1.

Таблица 1. Параметры оценки качества выполнения (сканирования) исследования

№	Параметр	Эксперт	Описание параметра
1	**2**	**3**	**4**
1.	Нет технических замечаний	Рентгенолаборант/ врач-рентгенолог	Исследование выполнено методологически правильно, качество изображения не снижает диагностических возможностей метода
2.	Нарушение укладки / позиционирование срезов	Рентгенолаборант/ врач-рентгенолог	Несоблюдение правил укладки (ротация конечностей, туловища и т. д.); отклонение от рекомендаций по плоскостям, проекциям сканирования
3.	Нарушение методики	Врач-рентгенолог	Несоблюдение методики выполнения исследования (отсутствие обязательных импульсных последовательностей на МРТ; выполнение КТ ОБП без в/в контрастирования пациенту с онкологией в анамнезе или на онкопоиск)
4.	Некорректный выбор границ	Рентгенолаборант/ врач-рентгенолог	Неполный или избыточный захват зоны интереса при выполнении исследования (например, для КТ-сканирования ОБП без захвата Дугласова пространства (хотя бы на одной из фаз контрастирования оно должно быть захвачено) или избыточный охват зоны (например, при сканировании грудной клетки захвачена брюшная полость значительно ниже легких))

Продолжение таблицы

1	2	3	4
5.	Наличие артефактов (устранимых)	Рентгенолаборант/ врач-рентгенолог	Металлические элементы одежды, низкое качество изображений, физиологические артефакты – устранимость/неустранимость определяется экспертом
6.	Наличие артефактов (неустранимых)	Рентгенолаборант/ врач-рентгенолог	Артефакты, связанные с оборудованием (ринг-артефакт на КТ, вихревые артефакты, сломанный градиент), артефакты от протезов, имплантов, физиологические артефакты – устранимость/неустранимость определяется экспертом
7.	Не подлежит дальнейшей оценке	Рентгенолаборант/ врач-рентгенолог	Анализ исследования считается завершенным. Исследование не отправляется на диагностический анализ врачу-рентгенологу, т. к. либо нет изображений, либо их качество или количество недостаточно для интерпретации

2.2. Анализ оформления протокола описания

Оценка осуществляется по следующим параметрам (возможно применение системы на основе интеллектуальных технологий):

1. Соответствие названия процедуры выполненному исследованию.
2. Соответствие в разделах «описание» и «заключение» наличие/отсутствие патологии:
    a. если в протоколе есть описание изменений, то и в заключении должно быть описано это изменение;
    b. если в протоколе описания нет изменений, то и в заключении должны быть фразы *«без изменений», «патологии не выявлено / не определяется».*
3. Соответствие алгоритму формирования «заключения» в бланке протокола исследования:
    a. если обнаружено наличие предыдущих релевантных протоколов, то в бланке протокола обязательно наличие фраз*: «по сравнению» / «при сравнении» / «при ретроспективном анализе» / «с учетом данных» / «положительная динамика» / «отрицательная динамика» / «разнонаправленная динамика» / «без динамики»*, отражающих динамику процесса.
4. Соответствие заполнения протокола рекомендуемым параметрам: соответствие заполненных полей, включая паспортную часть, название контрастного вещества, дозовую нагрузку и т. д. (приложение № 1.

Регламент формирования протокола заключения по рентгенорадиологическим исследованиям, утвержденный приказом ГБУЗ НПКЦ ДиТ ДЗМ №33/1-2 от 15 февраля 2019 г.):

a. формирование протокола заключения от более значимой патологии к менее значимой патологии.

При корректном оформлении бланка протокола необходимо выбрать в интерфейсе программного модуля параметр «полное соответствие» по оформлению протокола исследования.

2.3. Анализ интерпретации исследований (диагностические параметры)

Выполняется экспертом врачом-рентгенологом согласно его компетенции (субспециализации).

Параметры оценки качества интерпретации исследования представлены в таблице 2.

Таблица 2. Параметры оценки интерпретации исследования

№	Параметр	Описание параметра
1.	Пропуск находки (гиподиагностика)	При интерпретации исследования патология не была отмечена в протоколе исследования
2.	Ложная находка (гипердиагностика)	При интерпретации исследования отмечена в протоколе несуществующая патология
3.	Некорректная интерпретация	При интерпретации исследования отмечены имеющиеся на изображении изменения, но некорректно расценены: a. недооценка выявленных изменений (гиподиагностика изменений, визуализируемых на изображениях); b. переоценка выявленных изменений (гипердиагностика изменений, визуализируемых на изображениях); c. неверная оценка степени распространенности процесса.

Выявленные изменения классифицируются по одному из вышеперечисленных параметров, затем определяют группу нозологий, к которой они относятся. Группы нозологий представлены в таблице 3.

Таблица 3. Группа выявленных изменений по нозологиям

№	Группа выявленных изменений по нозологиям	Описание параметра
1.	Образования	• Доброкачественные • Злокачественные • Неясного генеза
2.	Воспалительные и аутоиммунные изменения	• Интерстициальные заболевания • Инфекционные/воспалительные • Метаболические/токсические • Аутоимунные и реактивные состояния • Демиелинизирующие процессы
3.	Травматические изменения	• Острые травматические изменения • Посттравматические изменения
4.	Дегенеративные и дистрофические изменения	• Дистрофические изменения • Дегенеративные изменения
5.	Острые состояния	• Состояния, требующие оказания неотложной медицинской помощи (за исключением выше введенной острой травмы в п. № 3 данной таблицы)
6.	Сосудистая патология	• Сосудистые заболевания • Изменения, связанные с сосудистой патологией (проявление сосудистой патологии по локализации)
7.	Варианты и аномалии развития	• Изменения, связанные с особенностями физического развития

2.4. Итоговая оценка

По результатам проведенного анализа рентгенорадиологического исследования (оценка технических и диагностических параметров, протокола исследования) эксперт врач-рентгенолог выставляет одну из следующих итоговых оценок (таблица 4):

- полное соответствие;
- замечание общего характера (ЗО);
- клинически не значимые расхождения (КНЗ);
- клинически значимые расхождения (КЗ).

Таблица 4. Виды итоговых оценок рентгенорадиологических исследований

№	Оценка	Описание
1.	Полное соответствие	Исследование выполнено технически правильно. Эксперт согласен с интерпретацией изображений врачом-рентгенологом. Бланк протокола оформлен корректно.
2.	Замечания общего характера	Данная оценка выставляется при наличии замечаний по оформлению бланка протокола, некорректном использовании терминологии, замечаниях при выполнении исследования, связанные с техническими параметрами аппарата (неустранимые артефакты).
3.	Клинически не значимое расхождение	Замечания со стороны эксперта по выполнению исследования, оформлению протокола или интерпретации изображения, которые не несут клинической значимости. По сформированному протоколу врачу клинической специальности понятны основные данные по результату исследования, и полученные данные не влекут принципиальных нарушений тактики лечения, не связаны с потенциальным развитием состояний, угрожающих жизни или влекущих стойкую утрату здоровья пациента.
4.	Клинически значимое расхождение	Расхождения в интерпретациях врача-рентгенолога и эксперта, замечания к выполнению исследования и оформлению протокола, которые потенциально приводят к принципиальным нарушениям тактики лечения и/или связаны с потенциальным развитием состояний, угрожающих жизни или влекущих стойкую утрату здоровья пациента. Например, пропуск находки или неверная интерпретация выявленных изменений, в первую очередь злокачественных образований и острых состояний: пропуск опухоли поджелудочной железы, интерпретация рака легкого как пневмонии, пропуск острых травматических изменений и т. д.

3. Экспертная оценка диагностической маммографии

3.1. Анализ выполнения исследования (технические параметры)

Выполняется рентгенолаборантом-экспертом или врачом-рентгенологом. Эксперт оценивает качество выполнения исследования, отмечая соответствующие поля в программном модуле в зависимости от соответствия или несоответствия указанному техническому параметру.

При наличии замечаний к качеству выполнения исследования эксперт выбирает поле с соответствующим параметром(-ами) и заполняет комментарии, поясняющие суть дефекта. При отсутствии замечаний к качеству исследования эксперт заполняет поле «Р» – превосходное качество.

Параметры оценки качества выполнения диагностической маммографии представлены в таблице 5.

Таблица 5. Параметры оценки качества выполнения исследования

№	Параметр	Эксперт	Описание параметра
1	**2**	**3**	**4**
1.	Р – превосходное качество	Рентгенолаборант/ врач-рентгенолог	Исследование выполнено методологически правильно, качество изображения не снижает диагностических возможностей метода. Соответствует всем параметрам: 1) адекватная визуализация молочной железы и прилежащих тканей: • грудные мышцы визуализируются до задней сосковой линии; • угол грудных мышц > 20° к вертикальной границе пленки; • сосок визуализируется в профиль; • видна инфрамаммарная складка; 2) корректная маркировка изображения: • дата исследования; • данные пациента; • маркировка стороны; • маркировка проекции; 3) корректная экспозиция: • оптическая плотность 0,4–2,5; 4) достаточная степень компрессии; 5) отсутствие двигательных артефактов; 6) корректная обработка изображений; 7) отсутствие артефактов (устранимых); 8) отсутствие артефактов (неустранимых); 9) отсутствие кожных складок; 10) симметричность правой и левой

			маммограмм.

Продолжение таблицы

1	2	3	4
2.	G – хорошее качество	Рентгенолаборант/ врач-рентгенолог	Исследование выполнено без замечаний согласно пунктам 1–6, прописанным в разделе «Описание параметра – P». Допускаются замечания по выполнению исследования согласно пунктам 7–10, прописанным в разделе «Описание параметра – P»: 7) присутствие артефактов, которые не затемняют изображения (устранимые); 8) присутствие артефактов, которые не затемняют изображения (неустранимые); 9) отчетливые складки кожи, которые не распространяются на железистую ткань; 10) асимметричность правой и левой маммограмм.
3.	M – удовлетвори-тельное качество	Рентгенолаборант/ врач-рентгенолог	Допускаются замечания по всем пунктам в разделе «Описание параметра – P» согласно нижеследующему перечню: 1) большая часть ткани молочной железы визуализируется: • сосок не визуализируется в профиль, но отчетливо дифференцируется в ретроареолярной ткани; • значительное отклонение соска от срединной линии; 2) корректная маркировка изображения: • отсутствие маркировки стороны; 3) корректная экспозиция; 4) недостаточная степень компрессии; 5) наличие двигательных артефактов; 6) корректная обработка изображения; 7) наличие артефактов, которые не затемняют изображение (устранимые); 8) наличие артефактов, которые не затемняют изображение (неустранимые); 9) отчетливые складки кожи, которые не распространяются на железистую ткань; 10) асимметричность изображения.

Продолжение таблицы

1	2	3	4
4.	I – неудовлетвори-тельное качество	Рентгенолаборант/ врач-рентгенолог	Анализ исследования считается завершенным. Исследование не соответствует ни одному из параметров категории P, G, M. При выборе данного параметра оценка исследования завершена: 1) значительная часть молочной железы обрезана; 2) неполная или некорректная маркировка; 3) некорректная экспозиция; 4) размытое изображение; 5) некорректная обработка изображения; 6) множественные артефакты устранимые; 7) множественные артефакты неустранимые; 8) складки кожи, затемняющие изображения.

3.2. Анализ оформления протокола описания

Оценка осуществляется по следующим параметрам (возможно применение систем на основе интеллектуальных технологий):

1. Соответствие названия процедуры выполненному исследованию.
2. Соответствие информации в основной части протокола заключению:
    a. если в протоколе есть описание изменений, то и в заключении должно быть описано это изменение;
    b. если в протоколе описания нет изменений, то и в заключении должны быть фразы *«без изменений», «патологии не выявлено / не определяется».*
3. Соответствие алгоритму формирования заключения в бланке протокола исследования:
    a. если обнаружено наличие предыдущих релевантных протоколов, то в бланке протокола обязательно наличие фраз: *«по сравнению» / «при сравнении» / «при ретроспективном анализе» / «с учетом данных» / «положительная динамика» / «отрицательная динамика» / «разнонаправленная динамика» / «без динамики»*, отражающих динамику процесса;
    b. наличие в заключении системы стратификации (Bi-Rads 0–6).
4. Соответствие заполнения протокола рекомендуемым параметрам: соответствие заполненных полей, включая паспортную часть, название контрастного вещества, дозовую нагрузку и т. д. (Приложение 1. Регламент формирования протокола заключения по

рентгенорадиологическим исследованиям, утвержденный приказом ГБУЗ НПКЦ ДиТ ДЗМ №33/1-2 от 15 февраля 2019 г.; приложение 2. Протокол шаблона описания исследования диагностической маммографии)

При корректном оформлении бланка протокола необходимо выбрать в программном модуле параметр «полное соответствие» по оформлению протокола исследования.

3.3. Анализ интерпретации исследования (диагностические параметры)

Выполняется экспертом врачом-рентгенологом в соответствии с его компетенцией (субспециализацией). Параметры оценки качества интерпретации исследования представлены в таблице 6.

Таблица 6. Параметры оценки интерпретации исследования

№	Параметр	Группа изменений по нозологиям	Описание параметра
1.	Пропуск находки (гиподиагностика)	Образование: a) доброкачественное; b) злокачественное. Другое: асимметрия, кальцинаты подозрительные на злокачественные т. д.	При интерпретации исследования патология не была отмечена в протоколе исследования
2.	Ложная находка (гипердиагностика)	Образование: a) доброкачественное; b) злокачественное. Другое: асимметрия, кальцинаты подозрительные на злокачественные и т. д.	При интерпретации исследования в протоколе отмечена несуществующая патология
3.	Некорректная интерпретация	a) Структура молочной железы; b) категория Bi-Rads (оценка эксперта).	a) Некорректная оценка структуры молочной железы b) Оценка эксперта по категории Bi-Rads

3.4. Итоговая оценка

По результатам проведенного анализа рентгенологического исследования и протокола заключения врач-эксперт формирует итоговую оценку. Алгоритм формирования итоговой оценки представлен в таблице 7.

При одновременном наличии нескольких групп изменений (параметров), относящихся к разным итоговым оценкам, конечная оценка выставляется наиболее значимая. Матрица по итоговым оценкам в соответствии с категориями системы Bi-Rads представлена в таблице 8. Матрица по итоговым оценкам в соответствии плотностью молочной железы представлена в таблице 9.

Таблица 7. Алгоритм формирования итоговых оценок рентгенологических исследований

№	Итоговая оценка	Группа изменений	Параметр
1.	Полное соответствие	Исследование выполнено технически правильно. Бланк протокола оформлен корректно. Эксперт согласен с интерпретацией изображения врача-рентгенолога	Не выбран ни один параметр
2.	Замечания общего характера	Замечание по оформлению протокола, в том числе отсутствие в протоколе оценки по Bi-Rads	Выбран один из параметров по оформлению протокола исследования
3.	Клинически не значимое расхождение	1. Образование: А. Доброкачественное	Ложная находка (гипердиагностика)
		2. Плотность молочной железы по ACR в следующих сочетаниях: A-B B-C C-D	Некорректная интерпретация
		3. Несоответствие категории Bi-Rads (таблица 8)	Некорректная интерпретация
4.	Клинически значимое расхождение	1.Образование: А. Доброкачественное В. Злокачественное	Пропуск находки (гиподиагностика)
		2. Плотность молочной железы по ACR в следующих сочетаниях: A-C A-D B-D	Некорректная интерпретация
		3. Несоответствие категории Bi-Rads (таблица 8)	Некорректная интерпретация

Таблица 8. Матрица расхождений по категориям Bi-Rads

	Категория, выставленная экспертом				
Категория, выставленная врачом-рентгенологом	**B1**	**B2**	**B3**	**B4**	**B5**
B1	ПС	КНЗ	КЗ	КЗ	КЗ
B2	КНЗ	ПС	КЗ (КНЗ*)	КЗ	КЗ
B3	КЗ	КНЗ	ПС	КЗ	КЗ
B4	КЗ	КЗ	КНЗ	ПС	КНЗ
B5	КЗ	КЗ	КЗ	КНЗ	ПС

*КНЗ, если нет пропуска образования

Таблица 9. Матрица расхождений по плотности ACR

	Плотность, выставленная экспертом			
Плотность, выставленная врачом-рентгенологом	**A**	**B**	**C**	**D**
A	ПС	КНЗ	КЗ	КЗ
B	КНЗ	ПС	КНЗ	КЗ
C	КЗ	КНЗ	ПС	КНЗ
D	КЗ	КЗ	КНЗ	ПС

4. Экспертная оценка скрининговой маммографии

4.1. Анализ выполнения исследования (технические параметры)

Выполняется экспертом рентгенолаборантом или врачом-рентгенологом согласно его компетенции (субспециализации) по тем же параметрам, что и диагностическая маммография (таблица 5).

4.2. Анализ оформления протокола описания

Оценка осуществляется по следующим параметрам (возможно применение систем на основе интеллектуальных технологий):

1) соответствие названия исследования/услуги протоколу описания;
2) соответствие рекомендуемому бланку протокола заключения по скрининговому исследованию (Приложение 3. Протокол шаблона описания исследования маммографии по скринингу).

4.3. Анализ интерпретации исследования (диагностические параметры)

Выполняется экспертом врачом-рентгенологом согласно его компетенции (субспециализации) по тем же параметрам, что и диагностическая маммография (таблица 6).

4.4. Итоговая оценка

По результатам проведенного АРИ (оценка технических и диагностических параметров, протокола исследования) эксперт врач-рентгенолог выставляет одну из следующих итоговых оценок (таблица 4):

- полное соответствие;
- замечание общего характера (ЗО);
- клинически не значимые расхождения (КНЗ);
- клинически значимые расхождения (КЗ).

Алгоритм формирования итоговой оценки представлен в таблице 10. При одновременном наличии нескольких групп изменений, относящихся к разным итоговым оценкам, конечная оценка выставляется наиболее значимая. Матрица по итоговым оценкам в соответствии с категориями системы Bi-Rads представлена в таблице 11. Матрица по итоговым оценкам в соответствии с категорией по плотности представлена в таблице 12.

Таблица 10. Алгоритм формирования итоговых оценок рентгенологических исследований

№	Итоговая оценка	Группа	Параметр
1	**2**	**3**	**4**
1.	Полное соответствие	Исследование выполнено технически правильно. Бланк протокола оформлен корректно. Эксперт согласен с интерпретацией изображения врача-рентгенолога	Не выбран ни один параметр
2.	Замечания общего характера	Замечание по оформлению протокола, несоответствие названия услуги выполненному исследованию, отсутствие в протоколе оценки по категории Bi-Rads	Выбран один из параметров по оформлению протокола исследования
3.	Клинически не значимое расхождение	Образование А. Доброкачественное	Ложная находка (гипердиагностика)
		Расхождение по плотности – A-B – B-C – C-D	Некорректная интерпретация
		Категория Bi-Rads – B1–B2 – B2–B1 – B0 при впервые выявленном доброкачественном изменении (киста, ФА), а при экспертном чтении – B2 (1-й этап)	Некорректная интерпретация
4.	Клиническое значимое расхождение	Образование: А. Доброкачественное В. Злокачественное	Пропуск находки (гиподиагностика)
		Расхождение по плотности – A-C – A-D – B-D – отсутствие данных по плотности в протоколе	Некорректная интерпретация
		Категория Bi-Rads – B0–B1/B2 – B1–B0 – B2–B0	Некорректная интерпретация

Таблица 11. Матрица расхождений по категориям Bi-Rads

	Категория, выставленная экспертом		
Категория, выставленная врачом-рентгенологом	**B0**	**B1**	**B2**
B0	ПС	КЗ	КНЗ
B1	КЗ	ПС	КНЗ
B2	КЗ	КНЗ	ПС

Таблица 12. Матрица расхождений по категориям по плотности ACR

	Плотность, выставленная экспертом			
Плотность, выставленная врачом-рентгенологом	**A**	**B**	**C**	**D**
A	ПС	КНЗ	КЗ	КЗ
B	КНЗ	ПС	КНЗ	КЗ
C	КЗ	КНЗ	ПС	КНЗ
D	КЗ	КЗ	КНЗ	ПС

Важно! Все клинически значимые расхождения учитываются в обучении врачей-рентгенологов.

5. Отчет о результатах экспертной оценки и алгоритм работы с возражениями

Результаты анализа (экспертной оценки) исследований по данному отделению регулярно в форме отчета в автоматическом режиме отправляются диспетчерами ГБУЗ «НПКЦ ДиТ ДЗМ» на электронную почту заведующих отделениями лучевой диагностики.

Информация о клинически значимых расхождениях ежедневно отправляется диспетчерами ГБУЗ «НПКЦ ДиТ ДЗМ» на электронную почту и в виде смс-уведомления заведующим отделениями лучевой диагностики.

В случае несогласия с оценками экспертов врач-рентгенолог/руководитель отделения должен связаться в течение 15 дней с диспетчерами ГБУЗ «НПКЦ ДиТ ДЗМ» (электронный адрес: help@npcmr.ru) и в свободной форме оформить заявку о несогласии по исследованию с указанием причины несогласия и с указанием номера исследования. Данная информация передается экспертам, проводившим оценку, которые, в свою очередь, связываются с врачом-рентгенологом для обсуждения замечаний.

В тех случаях, когда обсуждение приводит к изменению оценки эксперта, он уведомляет руководителя экспертной группы об изменениях, и руководитель экспертной группы вносит изменения в программный модуль.

Все завершенные экспертные оценки хранятся в программных модулях АРИ и АРИК и используются в дальнейшем для построения обобщенных аналитических справок, подготовки отчетов и в иных целях, соответствующих настоящим методическим рекомендациям.

Заведующий консультативным отделением ГБУЗ «НПКЦ ДиТ ДЗМ» регулярно проводит обобщающий анализ по итогам проведенной экспертной оценки исследований, формирует сводные отчеты, разрабатывает мероприятия по улучшению работы отделений, врачей-рентгенологов.

6. Требования к персоналу

Экспертная оценка качества рентгенорадиологических исследований, проведенных в медицинских организациях любой формы собственности, осуществляется квалифицированными сотрудниками ГБУЗ «НПКЦ ДиТ ДЗМ», которые объединены в экспертную группу.

Руководитель экспертной группы обеспечивает реализацию анализа рентгенорадиологических исследований. В рамках данной работы в обязанности руководителя экспертной группы входит:

1. Контроль за организацией и планированием работы экспертов.
2. Контроль за обеспечением условий для выполнения экспертами поставленных задач.
3. Контроль за подготовкой сводных аналитических и статистических отчетов по результатам экспертной оценки.
4. Участие в разработке плана, организации и реализации мероприятий по устранению выявленных системных дефектов в работе персонала отделений лучевой диагностики.
5. Иные задачи, необходимые для реализации работы по АРИ.

Членами экспертной группы являются врачи-рентгенологи и рентгенолаборанты, сдавшие внутренний экзамен по определенным субспециализациям (нейрорадиология, абдоминальная, торакальная радиология и т. д.)

Порядок сдачи экзамена, состав и порядок работы экзаменационной комиссии определяется приказом директора ГБУЗ «НПКЦ ДиТ ДЗМ».

Требования к врачам-рентгенологам экспертной группы:

- высшее медицинское образование;
- действующий сертификат по специальности «Рентгенология»;
- непрерывный стаж работы по полученной специальности не менее семи лет;
- наличие 1-й или высшей врачебной категории;
- опыт работы в многопрофильном медицинском учреждении не менее трех лет;
- наличие ученой степени – желательно;
- успешная сдача внутреннего экзамена по допуску к экспертной оценке.

Требования к рентгенолаборантам экспертной группы:

- средне-специальное медицинское образование;
- действующий сертификат по специальности «Рентгенология»;

- непрерывный стаж работы по полученной специальности в должности рентгенолаборанта не менее пяти лет;
- наличие 1-й или высшей квалификационной категории;
- опыт работы в стационаре не менее трех лет.

ЗАКЛЮЧЕНИЕ

Методология проведения анализа (экспертной оценки) рентгенорадиологических исследований включает в себя оценку качества проведения исследования, интерпретации полученных изображений и оформления медицинской документации. Разработанные алгоритмы позволяют использовать для АРИ телемедицинские и интеллектуальные технологии, привлекать высококвалифицированных специалистов из разных субъектов Российской Федерации.

Внедрение данных рекомендаций позволит стандартизировать процесс оценки качества рентгенорадиологических исследований, что, в свою очередь, позволит обеспечить непрерывное повышение квалификации медицинского персонала.

СПИСОК ИСПОЛЬЗОВАННЫХ ИСТОЧНИКОВ

I. Оценка качества

1. ГОСТ Р ИСО 19011:2012 - Руководящие указания по анализу систем менеджмента.
2. Peer Feedback, Learning, and Improvement: Answering the Call of the Institute of Medicine Report on Diagnostic Error / D.B. Larson et al. // Radiology. - 2017. - № 3.
3. Board on Health Care Services, Institute of Medicine. Improving diagnosis in health care / E.P. Balogh et al // Washington, DC: The National Academy of Sciences, the National Academies Press. - 2015.
4. Strickland, N.H. Quality assurance in radiology: peer review and peer feedback / N.H. Strickland // Clin Radiol. - 2015. - № 70 (11). - P. 1158-1164.
5. The Royal College of Radiologists. Quality assurance in radiology reporting: peer feedback. - URL: http://www.rcr.ac.uk/quality-assurance-radiology-reporting-peer-feedback. - Published 2014, Accessed 2017.
6. Reducing Diagnostic Errors – Why Now? / D. Khullar et al. // N Engl J Med. - 2015. - № 373 (26). - P. 2491-2493.
7. Brady, A.P. Error and discrepancy in radiology: inevitable or avoidable? / A.P. Brady //Insights Imaging. - 2017. - № 8. - P. 171-182.
8. Стандарты по оформлению протокола и интерпретации исследований королевского колледжа радиологов, 2018 г. - URL: https://www.rcr.ac.uk/system/files/publication/field_publication_files/bfcr181_standards_for_interpretation_reporting.pdf.
9. Компоненты структурированного рентгенологического протокола. Hans-Ulrich Kauczor Paul M. Parizel, Wilfred C. G. Peh. - Medical Radiology Diagnostic Imaging, Springer. - 2018.

II. Методика выполнения рентгенорадиологических исследований

1. Рекомендации Американского колледжа радиологии по выполнению КТ абдоминальной и тазовой области: ACR–SPR Practice Parameter for the Performance of Computed Tomography (CT) of the Abdomen and Computed Tomography (CT) of the Pelvis. - 2016. - Res. 22.
2. Рекомендации Американского колледжа радиологии по выполнению КТ у детей: ACR–ASER–SCBT-MR–SPR Practice Parameter for the Performance of Pediatric Computed Tomography (CT). - 2014. - Res. 3.

3. Рекомендации Американского колледжа радиологии по выполнению КТ-колонографии: ACR–SAR–SCBT-MR Practice Parameter for the Performance of Computed Tomography (CT) Colonography in Adults. - 2014. - Res. 2.
4. Рекомендации Американского колледжа радиологии по выполнению и интерпретации КТ: ACR Practice Parameter for Performing and Interpreting Diagnostic Computed Tomography (CT). - 2017. - Res. 22.
5. Рекомендации Американского колледжа радиологии по выполнению и интерпретации КТ: ACR–SPR Practice Parameter for the Performance of Computed Tomography (CT) of the Abdomen and Computed Tomography (CT) of the Pelvis. - 2016. - Res. 22.
6. Рекомендации Американского колледжа радиологии по выполнению КТ-энтерографии: ACR–SAR–SPR Practice Parameter for the Performance of Computed Tomography (CT) Enterography - 2015. - Res. 18.
7. Рекомендации Американского колледжа радиологии по выполнению МРТ (общие аспекты): ACR Practice Parameter for Performing and Interpreting Magnetic Resonance Imaging (MRI). - 2017. - Res. 10.
8. Рекомендации Американского колледжа радиологии по выполнению МРТ (общие аспекты): ACR–SPR Practice Parameter for the Safe and Optimal Performance of Fetal Magnetic Resonance Imaging (MRI) - 2015. - Res. 11.
9. Рекомендации Американского колледжа радиологии по выполнению МРТ таза: ACR–SAR–SPR Practice Parameter for the Performance of Magnetic Resonance Imaging (MRI) of the Soft-Tissue Components of the Pelvis. - 2015. - Res. 4.
10. Рекомендации Американского колледжа радиологии по выполнению МРТ плода: ACR–SPR Practice Parameter for the Safe and Optimal Performance of Fetal Magnetic Resonance Imaging (MRI). - 2015. - Res. 11.
11. Рекомендации Американского колледжа радиологии по выполнению МРТ абдоминальной области (кроме печени): ACR–SAR–SPR Practice Parameter for the Performance of Magnetic Resonance Imaging (MRI) of the Abdomen (Excluding the Liver). - 2015. - Res. 2.
12. Рекомендации Американского колледжа радиологии по выполнению МРТ печени: ACR–SAR–SPR Practice Parameter for the Performance of Magnetic Resonance Imaging (MRI) of the Liver. - 2015. - Res. 3
13. Рекомендации Американского колледжа радиологии по выполнению МРТ-энтерографии: ACR–SAR–SPR Practice Parameter for the Performance of Magnetic Resonance (MR) Enterography. - 2015. - Res. 9.

14. Рекомендации Американского колледжа радиологии по выполнению экскреторной урографии: ACR–SAR Practice Parameter for the Performance of Excretory Urography. - 2014. - Res. 14.
15. Рекомендации Американского колледжа радиологии по выполнению компьютерной и рентгеновской цисто- и уретрографии: ACR–SAR Practice Parameter for the Performance of Adult Cystography and Urethrography. - 2015. - Res. 31.
16. Рекомендации Американского колледжа радиологии по выполнению гистеросальпингографии: ACR Practice Parameter for the Performance of Hysterosalpingography. - 2011. - Res. 50.
17. Рекомендации Европейского общества урогенитальной радиологии по исследованию яичников: Imaging of the ovary: Female Pelvis Guidelines. - 2011.

III. Нейрорадиология

1. Компьютерная томография головы и позвоночника. Н. Хостен, Т. Либиг; пер. с нем.; под общ. ред. Ш.Ш. Шотемора. - 2-е изд. - М.: МЕДпресс-информ, 2013. ISBN 978-5-98322-916-7.
2. Норма КТ и МРТ изображений головного мозга и позвоночника. Труфанов Г.Е. СПб: ЭЛБИ, 2014.
3. Лучевая диагностика. Голова и шея / Ульрих Мёддер, Матиас Конен, Киль Андерсен, Фолькгер Энгельбрехт, Беньямин Фриц; пер. с англ. – М.: МЕДпресс-информ, 2010. ISBN 978-5-98322-662-3.
4. Clinical Neuroradiology / F.Barkhof, R.Jäger, M.Thurnher, A.Rovira // The ESNR Textbook. - 2019. - DOI: 10.1007/978-3-319-61423-6_53-1.
5. Imaging Recommendations for Acute Stroke and Transient Ischemic Attack Patients: A Joint Statement by the American Society of Neuroradiology, the American College of Radiology, and the Society of NeuroInterventional Surgery / M. Wintermark, et al. // American Journal of Neuroradiology. - 2013. - 34 (11). – P. e117-e127. - DOI: 10.3174/ajnr.A3690.
6. Imaging Evidence and Recommendations for Traumatic Brain Injury: Advanced Neuro- and Neurovascular Imaging Techniques / M. Wintermark, et al. // American Journal of Neuroradiology. - 2015. - № 36 (2). – P. e1-e11. - DOI: 10.3174/ajnr.A4181.
7. Valavanis, A. Neuroradiology: The Essentials with MR and CT / V.M. Runge, A. Valavanis, W. Smoker // Thieme. - 2014. - ISBN-13: 978-1604069167.

8. Rumboldt, Z. Brain Imaging with MRI and CT: An Image Pattern Approach / Z. Rumboldt, M. Castillo, B. Huang, A. Rossi // 2012. - ISBN-13:978-0521119443.

IV. Голова и шея

1. Лучевая диагностика. Оториноларингология, Эрвин А. Дюннебир; пер. с англ. - 2-е изд. - М.: МЕДпресс-Информ, 2017. - ISBN 978-5-00030-419-8.
2. Лучевая диагностика. Голова и шея / Ульрих Мёддер, Матиас Конен, Киль Андерсен, Фолькгер Энгельбрехт, Беньямин Фриц; пер. с англ. – М.: МЕДпресс-информ, 2010. ISBN 978-5-98322-662-3.
3. H. Ric Harnsberger, Christine M. Glastonbury, Michelle A. Michel, Bernadette L. Koch.Diagnostic Imaging: Head and Neck: Published by Amirsys (Diagnostic Imaging (Lippincott)), Second Edition. - ISBN-13: 978-1931884785.
4. Raghavan, P., Mukherjee, S., Jameson, M., Wintermark, M. Manual of Head and Neck Imaging. - ISBN 978-3-642-40377-4.
5. Head and Neck Imaging, 5th edition. P.M. Som, H.D. Curtin. Elsevier, 2011.
6. Handbook of head and neck imaging, 2nd edition. H.R. Harnsberger. Elsevier 2005.

V. Торакальная радиология

1. Линденбратен Л.Д. Методика изучения рентгеновских снимков. 2-е изд. - М.: Медицина, 1971. - 352 с.
2. Линденбратен Л.Д. Рентгенологические синдромы и диагностика болезней легких / Л.Д. Линденбратен, Л.Б. Наумов // – М.: Медицина, 1972. - 472 с.
3. Зедгенидзе Г.А. Клиническая рентгенорадиология. Рентгенодиагностика заболеваний органов грудной полости. - М.: Медицина, 1983. - Т. 1. - 440 с.
4. Помельцов К.В. Рентгенологическая диагностика туберкулеза легких. - М.: Медицина, 1965. - 395 с.
5. Розенштраух Л.С. Рентгенодиагностика заболеваний органов дыхания / Руководство для врачей. 2-е изд., перераб. и доп. - М.: Медицина, 1987. -634 с.
6. Розенштраух Л.С. Дифференциальная рентгенодиагностика заболеваний органов дыхания и средостения / Л.С. Розенштраух, М.Г. Виннер // М.: Медицина, 1991. - Т. 1,2. - 384 с.
7. Тюрин И.Е. Компьютерная томография органов грудной полости. - СПб.: Элби-СПб, 2003. - 371 с.

8. Харченко В.П. Рентгеновская компьютерная томография в диагностике заболеваний легких и средостения / В.П. Харченко, Н.А. Глаголев // М.: Медика, 2005. - 120 с.
9. Webb, W.R. High resolution of the lung / W.R. Webb, N.L. Müller, D.P. Naidich // 5th Edition. Philadelphia: Wolters Kluwer Health, 2015. - 752 p.
10. Стандарты РКТ- и МРТ-исследований с внутривенным контрастированием в онкологии / Б.И. Долгушин и др. // М., 2014.
11. Рентгенологическое исследование грудной клетки. Практическое руководство / под ред. М. Хофера // Атлас. М.: Медицинская литература, 2008. - 224 с.
12. Троян В.Н. Лучевая диагностика органов грудной клетки / гл. ред. тома В. Н. Троян, А. И. Шехтер. // - М.: ГЭОТАР-Медиа, 2014. - 584 с. - ISBN 978-5-9704-2870-2.
13. Glossary of terms for CT of the lungs: recommendations of the Nomenclature Committee of the Fleischner Society / J.H. Austin, et al. // Radiology. - 1996. - Vol. 200. - P. 327-331.
14. Fleischner Society: Glossary of Terms for Thoracic Imaging / David M. Hansell, Alexander A. Bankier, Heber MacMahon, Theresa C. McLoud, Nestor L. Müller, Jacques Remy. - 2008.
15. Diagnostic criteria for idiopathic pulmonary fibrosis: A Fleischner Society White Paper / David A. Lynch // The Lancet Respiratory Medicine. – 2017. № 6 (2). DOI: 10.1148/radiol.2462070712.
16. Федеральные клинические рекомендации по диагностике и лечению латентной туберкулезной инфекции у детей / В.А. Аксенова и др. // Клинические рекомендации. – М.: РООИ Здоровье человека, 2015. - 36 с.
17. Внебольничная пневмония у детей. Клинические рекомендации. – М.: Оригинал-макет, 2015. - 64с.
18. Guidelines for Management of Incidental Pulmonary Nodules Detected on CT Images: From the Fleischner Society 2017 / H. MacMahon et al. // Radiology - № 284 (1). - P. 228-243. - DOI:10.1148/radiol.2017161659.

VI. Абдоминальная радиология

1. Лучевая диагностика и терапия в гастроэнтерологии / Г.Г. Кармазановский и др. // - М.: ГЭОТАР-Медиа, 2014. - ISBN: 978-5-9704-3053-8.
2. Багненко С.С. МРТ-диагностика очаговых заболеваний печени / Багненко С.С., Труфанов Г.Е. // - М.: ГЭОТАР-Медиа, 2017.

3. Китаев В.М. Компьютерная томография в гастроэнтерологии / В.М. Китаев, С.В. Китаев // - М.: Медпресс Информ, 2016.
4. Спиральная и многослойная компьютерная томография: учебн. пособие : в 2 т. / М. Прокоп, М. Галански; пер. с англ.; под общ. ред. А.В. Зубарева, Ш.Ш. Шотемора. - 3-е изд. - М.: МЕДпресс-информ, 2011.
5. Peritoneal and retroperitoneal anatomy and its relevance for cross-sectional imaging / Tirkes T, et al. // Radiographics. – 2012. - № 32. – P. 437-451.
6. Schneider, G. MRI of the liver. Imaging techniques. Contrast enhancement. Differential diagnosis: 2nd edition / - Springer, 2006.
7. Abdominal Imaging, 2-Volume Set: Expert Radiology Series / D.V. Sahani, A.E. Samir // - Elsevier, 2016.
8. Magnetic resonance imaging for clinical management of rectal cancer / G.H. Regina, et al. // Updated recommendations from the 2016 European Society of Gastrointestinal and Abdominal Radiology (ESGAR) consensus meeting. - URL: https://link.springer.com/article/10.1007/s00330-017-5204-2.
9. Harisinghani, M.G. Teaching Atlas of Abdominal Imaging / M.G. Harisinghani, P.R. Mueller // - ISBN: 9781588906564.
10. Abdominal Imaging / R.Pablo, et al. // - ISBN 978-3-642-15139-2.

VII. Урогенитальная радиология

1. ESUR prostate MR guidelines / J.O. Barentsz, et al. // Eur Radiol. - DOI: 10-1007/s00330-011-2377-y.
2. Рекомендации по использованию PiRADS Европейского общества урогенитальной радиологии. - http://www.esur.org/esur-guidelines/prostate-mri/.
3. Рекомендации по использованию PiRADS Американского колледжа радиологии - https://www.acr.org/-/media/ACR/Files/RADS/Pi-RADS/PIRADS-V2.pdf.
4. MRI of the scrotum: Recommendations of the ESUR Scrotal and Penile Imaging Working Group / A. Tsili, et al. // Eur Radiol. - 2017. - DOI: 10.1007/s00330-017-4944-3.
5. Incidentally detected non-palpable testicular tumours in adults at scrotal ultrasound: impact of radiological findings on management. Radiologic review and recommendations of the ESUR scrotal imaging subcommittee / L. Rocher, et al. // Eur Radiol. - 2016. - Vol. 26. - P. 2268-2278. - DOI: 10.1007/s00330-015-4059-7.

6. Richenberg, J. Testicular microlithiasis: is there a need for surveillance in the absence of other risk factors? / J. Richenberg, N. Brejt // European radiology - 2012. - № 22 (11). - P.2540-6.
7. Testicular microlithiasis imaging and follow-up: guidelines of the ESUR scrotal imaging subcommittee / P. Ramchandani, et al. // European radiology. - 2015. - № 25 (2). - P.323-30.
8. CT urography: definition, indications and techniques. A guideline for clinical practice / C. Cowan, et al. // European Radiology. - DOI: 10.1007/s00330-007-0792-x.
9. Imaging recommendations in paediatric uroradiology / M. Riccabona, et al. // Pediatric Radiology. - 2009. - DOI: 10.1007/s00247-009-1233-6.
10. Imaging recommendations in paediatric uroradiology: minutes of the ESPR workgroup session on urinary tract infection, fetal hydronephrosis, urinary tract ultrasonography and voiding cystourethrography / M. Riccabona, et al. // Pediatric Radiology. - 2007. - DOI: 10.1007/s00247-007-0695-7.
11. ESPR uroradiology task force and ESUR paediatric working group: imaging and procedural recommendations in paediatric uroradiology, part III. Minutes of the ESPR uroradiology task force minisymposium on intravenous urography, uro-CT and MR-urography in childhood / M. Riccabona, et al. // Pediatr Radiol. - 2010. - DOI: 10.1007/s00247-010-1686-7.
12. Endometrial Cancer MRI Staging: Updated Guidelines of the European Society of Urogenital Radiology / A. Kido, et al. // European Radiology. - 2018. - DOI: 10.1007/s00330-018-5515-y.
13. European Society of Urogenital Radiology (ESUR) Guidelines: MR Imaging of Leiomyomas / M. Weston, et al. // Eur Radiol. - 2018. - DOI: 10.1007/s00330-017-5157-5.
14. European Society of Eurogenital Radiology (ESUR) guidelines: MR imaging of pelvic endometriosis / M. Bazot, et al. // Eur Radiol. - 2016. - DOI: 10.1007/s00330-016-4673-z.
15. Magnetic resonance imaging of pelvic floor dysfunction - joint recommendations of the ESUR and ESGAR Pelvic Floor Working Group / R.F. El Sayed, et al. // Eur Radiol. - 2016. - DOI: 10.1007/s00330-016-4471-7.
16. ESUR recommendations for MR imaging of the sonographically indeterminate adnexal mass: an update / R. Forstner, et al. // Eur Radiol. - 2016. - DOI: 10.1007/s00330-016-4600-3.
17. Acute abdominal and pelvic pain in pregnancy: ESUR recommendations / G. Masselli, et al. // Eur Radiol. - 2013. - DOI: 10.1007/s00330-013-2987-7.

18. Staging of endometrial cancer with MRI: guidelines of the European Society of Urogenital Imaging / K. Kinkel, et al. // Eur Radiology. - 2009. - № 19. - P.: 1665-74. – DOI: 10.1007/s00330-009-1309-6.
19. ESUR guidelines for MR imaging of the sonographically indeterminate adnexal mass: an algorithmic approach / J.A. Spencer, et al. // Eur Radiology. - 2009. - DOI: 10.1007/s00330-009-1584-2.
20. ESUR guidelines: ovarian cancer staging and follow-up / R. Forstner, et al. // Eur Radiol. - 2010. - DOI: 10.1007/s00330-010-1886-4.
21. Staging of uterine cervical cancer with MRI: guidelines of the European Society of Urogenital Radiology / C. Balleyguier, et al. // Eur Radiology. - 2010. - DOI: 10.1007/s00330-010-1998-x.
22. ESGAR recommendation: Management and follow-up of gallbladder polyps / R. Wiles, et al. // Eur Radiol. - 2017. - DOI: 10.1007/s00330-017-4742-y.
23. Magnetic resonance imaging of pelvic floor dysfunction - joint recommendations of the ESUR and ESGAR Pelvic Floor Working Group / F. Maccioni, et al. // Eur Radiol. - 2017. - Vol. 27 - P. 2067-2085. - DOI: 10.1007/s00330-016-4471-7.
24. Testicular Tumors: What Radiologists Need to Know-Differential Diagnosis, Staging, and Management / C. Coursey Moreno, et al. // Radiographics. - 2015. - Vol. 35 - P.400-415.
25. European Society of Eurogenital Radiology (ESUR) guidelines: MR imaging of pelvic endometriosis / M. Bazot, et al. // Eur Radiol. - 2016. - DOI: 10.1007/s00330-016-4673-z.
26. Pitfalls of diffusion-weighted imaging of the female pelvis / A.L. Duarte, et al. // Radiol Bras. - 2018. - № 51 (1). - P. 37-44. - DOI: 10.1590/0100-3984.2016.0208.
27. Magnetic resonance imaging of pelvic floor dysfunction – joint recommendations of the ESUR and ESGAR Pelvic Floor Working Group / R.F. El Sayed, et al. // Eur Radiol. - 2016. - DOI: 10.1007/s00330-016-4471-7.
28. Pitfalls in Imaging of Female Pelvic Masses / M. Horta, et al. // Current Radiology Reports. - 2017. - DOI: 10.1007/s40134-017-0245-5.
29. Manfredi, R. MRI of the female and male pelvis / R. Manfredi, R.P. Mucelli // Springer. - 2015 - PP.289.

VIII. Мышечно-скелетная радиология

1. МРТ костно-мышечной системы / Й. В. Роен, и др. // - М.: Медицинская литература, 2015.
2. Брюханов, А.В. Магнитно-резонансная томография в остеологии / А.В. Брюханов, А.Ю. Васильев // - М.: Медицина, 2006.
3. Спиральная и многослойная компьютерная томография: учебн. пособие: в 2 т. / М. Прокоп, М. Галански; пер. с англ.; под общ. ред. А.В. Зубарева, Ш.Ш. Шотемора. - 3-е изд. - М.: МЕДпресс-информ, 2011.
4. MRI and CT of the Musculoskeletal System / H. Firoozni, et al. // - ISBN 13: 9780815132479.
5. Helms, C.M. Musculosceletal MRI / C.M. Helms, N.M. Major // 2nd edition, Saunders. - 2008.
6. Stoller, D.W. Magnetic Resonance Imaging in Orthopaedics and Sports Medicine. 3d Edition. - 2007.
7. Imaging of the Musculoskeletal System, 2-Volume Set: Expert Radiology Series / T. Pope, et al. // - ISBN-13:978- 1416029632.

IX. Сердечно-сосудистая радиология

1. МСКТ сердца: руководство / С.К. Терновой, И.С. Федотенков // - М.: ГЭОТАР-Медиа, 2013. - ISBN 978-5-9704-2685-2.
2. Компьютерная томография / С.К.Терновой, и др. // - М.: ГЭОТАРМедиа, 2009. – 177 с.
3. Лучевые методы исследования сердца / М.Телен, и др // перевод с нем. М.И. Секачева, под ред. В.Е. Синицына.
4. Abramson, S. The Complete Guide to Cardiac CT (Radiology). 1st Edition. - ISBN: 978-0071664417.
5. Silverman, J. Coronary angiography: An introduction to interpretation and technique. - ISBN: 978-0201071481.
6. Ho, V. Cardiovascular Imaging, 2-Volume Set: Expert Radiology Series / V. Ho, G.P. Reddy // Saunders, 2010.
7. Mukherjee, D. CT and MR Angiography of the peripheral circulation. Practical approach with clinical protocols / D. Mukherjee, S. Rajagopalan // Informa, 2007.

X. Маммология

1. Методические рекомендации по использованию системы BI-RADS при маммографическом обследовании / под ред А.Ю. Васильева. Методические рекомендации. - Москва. - 2017. – 23 с.

2. Лучевая диагностика. Заболевания молочных желез / У. Фишер, и др. // пер. с англ.; под ред. Б.И. Долгушина. - М.: МЕДпресс-информ, 2009. - ISBN 5-98322-586-3.
3. Рожкова, Н.И. Лучевая диагностика в маммологии: руководство для врачей / Спец. Издательство медицинских книг, 2014. - ISBN: 978-5-91894- 031-0.
4. Магнитно-резонансная томография тела / Э.Й. Руммени и др. // пер. с англ.; под общ. ред. Г.Г.Кармазановского. – М.: МЕДпресс-информ, 2017. - ISBN 978-5-00030-409-9.
5. Heywang-Köbrunner SH, Schreer I, Barter S. Diagnostic Breast Imaging. 3rd ed // Stuttgart, New-York: Thieme, 2014. - ISBN: 9783131028938.
6. Breast Imaging Review: A Quick Guide To Essential Diagnoses / B. Shah, et al. // Springer, 2010. - P.249,
7. Kaiser, W. Signs in MR-mammography / Springer, 2009. - P.400.

Приложение 1

Р Е Г Л А М Е Н Т

формирования протокола заключения по рентгенорадиологическим исследованиям

1. Общие положения

Настоящий регламент определяет порядок оформления и правила заполнения протокола описания по рентгенорадиологическим исследованиям экспертами (врачами-рентгенологами и врачами-радиологами) ГБУЗ «НПКЦ ДиТ ДЗМ».

Данный регламент применим для всех врачей-рентгенологов и врачей-радиологов, интерпретирующих рентгенорадиологические исследования, поступающие на описание/консультацию/экспертизу (далее – заключение), а также выполняющих прочие виды работ, связанные с интерпретацией представленных исследований, в ГБУЗ «НПКЦ ДиТ ДЗМ».

2. Введение

Регламент сформирован с целью повышения качества протоколирования лучевых исследований.

Регулярно в большом количестве оформляются протоколы по результатам рентгенологических, томографических, радионуклидных диагностических исследований (далее – протокол исследования). Протокол исследования – это официальная запись результатов исследования, предназначенная для врача, направившего больного на исследование. От объективности и точности этих протоколов зависит уровень диагностики (уровень специалиста, интерпретирующего изображение) и взаимопонимание врачей различных специальностей. Протокол должен позволять врачу понимать основные результаты исследования, проводимого впервые или повторно (с целью контроля течения заболевания у конкретного пациента).

При формировании протокола исследования при различных заболеваниях в онкологии есть ряд дополнительных требований.

Важная задача врача лучевой диагностики при формировании протокола заключения – помочь клиническому специалисту:

1) разобраться в существующей проблеме у пациента;
2) отобразить только нужную для клинического специалиста информацию, влияющую на дальнейшую тактику ведения пациента:
    a) протокол по исследованию – краткий,
    b) описательная часть исследования – «организованная», структурированная, с четкой корректной терминологией,
    c) часть заключения отображает ответ на запрос, сформированный врачом клинической специальности, обязательно в утвердительной форме.

Показатель качественно оформленного протокола – количество специалистов, которые верно поймут заключение.

3. Этапы формирования протокола исследования

Оформление протокола – важный заключительный этап клинико-рентгенологического исследования пациента. Качество протокола зависит от общих принципов обследования больного и изучения материалов, полученных в результате исследования.

Структура протокола (части протокола):

1. Паспортная часть
2. Описание (общие требования)
   2.1. Описание исследования в онкологии (первичное)
   2.2. Описание исследования в онкологии (повторное)
3. Заключение
4. Рекомендации
5. Замечания к интерпретации изображений (данный пункт формируется при экспертизе качества выполнения и интерпретации исследования)

1. «Паспортная часть» протокола исследования

1) Модальность
2) Область исследования
3) Название медицинского учреждения, где было выполнено исследование
4) Паспортная часть:
   a. паспортные данные исследуемого пациента;
   b. дата исследования;
   c. номер исследования.

Последующие пункты отображают цель и задачу, которые ставит лечащий врач, отправляя пациента на исследование. Клинические данные по пациенту с обязательным акцентом на причину обращения:

5) краткая клиническая информация:
   a. диагноз (при формировании протокола заключения при различных методах визуализации в онкологии необходимо указывать диагноз с описанием клинической или хирургической стадии процесса, морфологической формы или уровня опухолевого маркера (если такие данные доступны и актуальны);
   b. данные анализов (при наличии);
   c. операции (при наличии).
6) Обоснование исследования.
7) Данные об исследовании (первичное/повторное) с оценкой динамики в сравнении с предыдущим исследованием (при наличии). При этом должны быть указаны дата и вид предыдущего исследования, используемого для сравнения (подобная детализация помогает понять, какие исследования сравнивались, а также избежать расхождений, которые могут возникнуть при сравнении различных исследований).
8) Наличие предыдущих исследований (вне зависимости от существующей информации о предыдущем исследовании).
9) Диагностическая задача или цель исследования (информация от направляющего специалиста).
10) Технические характеристики:
10.1) при первичном описании исследования:
   a. название аппарата, на котором выполнено исследование;

b. эффективная доза (указывается в мЗв);
c. ограничения визуализации – оценка зоны сканирования, соблюдение физических параметров сканирования, наличие артефактов;
d. примечания – замечания, связанные с методикой выполнения исследования, и прочая информация о технических особенностях предоставленного исследования, которую необходимо отобразить. При заполнении протокола экспертной оценки необходимо отразить в данном пункте замечания по выполнению исследования;

10.2) при повторном описании исследования:
a. ограничения визуализации – оценка зоны сканирования, соблюдение физических параметров сканирования, наличие артефактов;
b. примечания – замечания, связанные с методикой выполнения исследования, и прочая информация о технических особенностях предоставленного исследования, которую необходимо отобразить. При заполнении протокола экспертной оценки необходимо отразить в данном пункте замечания по выполнению исследования.

11) Информация о контрастном веществе и способе его введения (перорально, внутривенно) с указанием объема введения. При возникновении осложнений при введении контрастного вещества необходимо описать, как проявлялась аллергическая реакция, а также указать первичные мероприятия, которые были выполнены.

2. <u>«Описательная часть» протокола исследования (общие требования)</u>

При оформлении бланка заключения рекомендовано применять:

1. Структурированные протоколы описания лучевых методов исследования (при их наличии).
2. Структурированное формирование текста в протоколе – построение текста в виде списка, блоков информации по анатомическим областям или релевантности выявленных изменений, отказ от избыточного текста в протоколе.
3. Единую терминологию.
4. Краткие и емкие формулировки текста протокола, не перенасыщать текст информацией:
   a. сокращение протокола заключения посредством применения стандартных формулировок;
   b. правильная расстановка приоритетов (все важные данные должны быть указаны в первую очередь, а случайные находки отражены в конце протокола);
   c. отказ от сложносочиненных терминов и речевых конструкций;
   d. отказ от двусмысленных терминов или фраз (например, «лимфоузлы небольшого размера» или «незначительная аденопатия». Термин «аденопатия» уже указывает на наличие патологии);
   e. использование только анатомической и патологоанатомической терминологии, понятной любому специалисту;
   f. указание плотностных и сигнальных характеристик в протоколе могут быть, но должны иметь смысл (например, указание плотности камней почек перед литотрипсией);
   g. любая характеристика выявленных изменений должна иметь вывод;
   h. иллюстрации выявленной патологии при помощи «ключевого изображения».
5. Использование аббревиатур и сокращение фраз запрещено.

2.1. «Описательная часть в онкологии» (при первичном исследовании).

В протоколе описания должны быть отражены все элементы, относящиеся к TNM – классификации исследуемой опухоли.

Если результаты сомнительны, то это должно быть отражено с оценкой их возможной клинической значимости.

Протокол должен включать положительные данные (например, «лимфаденопатия не определяется»), необходимые для определения стадии процесса, так же, как и отрицательные комментарии, значимые для ведения пациента.

Точное и детальное описание стадии процесса должно содержать следующие основные элементы:

1. Первичная опухоль
   Локализация, размер, местная распространенность (инвазия) и характеристики, если возможно (например, кистозная, солидная, некротическая).
2. Поражение лимфоузлов
   Нормальные или увеличенные лимфоузлы внутри регионарных и метастатических групп.
3. Отдаленные метастазы
   Локализация всех метастазов и размер двух очагов в каждом органе.
4. Другие данные, относящиеся к заболеванию
   Дополнительная информация, относящаяся к стадированию и лечению (например, аберрантные сосуды у пациентов, которым планируется проведение хирургического лечения, или тазовая дистопия почки у больного, проходящего лучевую терапию тазовой области).
5. Случайные находки
   Локализация и характеристики (если возможно), а также клиническая значимость.

2.2. Описательная часть в онкологии (при повторном исследовании).

Обязательное сравнение данных настоящего исследования с предшествующим для оценки прогрессирования заболевания. Если динамика отсутствует, то должно быть проведено сравнение с более ранними результатами, так как некоторые изменения могут быть незначительными или не были замечены при сравнении близких по времени исследований, но могут стать очевидными при сравнении с более ранними изображениями.

Повторные исследования у пациентов, получающих курсы химиотерапии, часто проводятся с интервалом 6–8 недель. Важно акцентировать внимание на изменениях и формулировать четкие протоколы без обширных описаний множества случайных, клинически не значимых данных.

Повторные исследования должны проводиться не ранее, чем через три месяца после завершения лучевой терапии или хирургического вмешательства с целью определить эффективность лечения.

Точный и детальный протокол повторного исследования должен содержать следующие ключевые моменты:

1. Дата каждого исследования, используемого для сравнения
2. Описание рецидива заболевания
3. Описание любых новых очагов, появившихся при настоящем исследовании
4. Измерение тех же самых образований, что и на предыдущих снимках
5. Указание в протоколе, если опухоль невозможно измерить
6. Оценка общего ответа (уменьшение, увеличение или отсутствие изменений в размере и количестве очагов)
7. Использование критериев оценки ответа на лечение согласно RECIST

3. Заключение

В заключении врач-рентгенолог:

1. Отвечает на вопрос, поставленный врачом клинической специальности
2. При формировании заключения полученные данные коррелируют с клинической картиной
3. При затруднительной оценке выявленных изменений (сомнение) допустимо использовать дифференцированный диагноз (но не более 2–3 нозологий).
4. При необходимости в заключении следует градировать свою степень уверенности:
    - Данных не получено – менее 10 %
    - Маловероятно – 25%
    - Может соответствовать – 50%
    - Вероятнее всего – 75%
    - Соответствует – более 90%
5. При необходимости срочного вмешательства необходимо данную информацию:
    a) внести в протокол и заключение;
    b) сообщить врачу, отправившему исследование в ГБУЗ «НПКЦ ДиТ ДЗМ», с отметкой в протоколе
6. В протоколе при повторном исследовании необходимо формировать заключение с даты предыдущего исследования с оценкой в динамике.
7. Запрещено использовать фразы:
    - «Нельзя исключить»
    - «Не может быть исключен»
    - «Без существенной динамики» (в данном случае необходимо писать «без динамики»)
    - «Нет убедительных данных за…»

4. Рекомендации

Рекомендации формируются в протоколе после описания патологии в заключении.

Варианты рекомендаций:

1) направление к другому специалисту;
2) направление на дообследование;
3) повторное обследование через X месяцев.

В случае немедленного или срочного вмешательства в лечение пациента необходимо как можно раньше вынести в заключение и оповестить врача, направившего на описание/консультацию, с указанием фамилии этого врача.

5. Замечания к интерпретации изображений

Данный пункт заполняется при экспертизе исследования: отображается итоговая оценка группы экспертов по представленному исследованию (оценка качества предоставленного изображения и протокола заключения).

4. Шаблоны и примеры оформления протокола описания

ГБУЗ «Научно-практический клинический центр диагностики и телемедицинских технологий ДЗМ города Москвы»

Модальность Рентген		**Область исследования** Выберите элемент.					
Дата исследования	Нет данных	**Исследование выполнено**	Нет данных				
Паспортная часть							
Фамилия		**Имя**		**Отчество**			
№ исследования		**Пол**	Мужской	**Дата рождения**	14.09.1983	**Возраст**	
Клиническая информация							
Краткий анамнез	Нет данных						
Первичное/Повторное исследование	Выберите элемент.						
Наличие предыдущих исследований	Да/Нет						
Цель исследования (диагноз)	Нет данных						
Технические особенности							
Наименование медицинской техники							
Эффективная доза							
Ограничения визуализации	Да						
Примечания	Нет						
Контрастный препарат							
Пероральный (название, дозировка)				**Аллергическая реакция**			
Внутривенный (название, дозировка)				**Аллергическая реакция**			
Описание							
Заключение							
Рекомендации							
Дата		**Врач – рентгенолог (Ф.И.О.)**		**Подпись**			
Москва, ул. Расковой 16/26 стр. 1		uko@rpcmr.org.ru		тел/ф. +7(495)276-04-38			

Рисунок 4 – Шаблон бланка протокола первичного описания исследования Государственного бюджетного учреждения здравоохранения города Москвы «Научно-практический клинический центр диагностики и телемедицинских технологий Департамента здравоохранения города Москвы»

Приложение 2

Протокол шаблона описания исследования маммографии по диагностической маммографии

Протокол маммографии в двух стандартных проекциях (Rcc, Lcc, Robl, Lobl)
Ф. И. О. пациента
Возраст
Диагноз
День цикла

Правая молочная железа	**Левая молочная железа**
Наличие протезов: Тип плотности тканей молочных желез по ACR: Кожа, сосок и ареола: Структура ткани: Кальцинаты доброкачественные: • квадранты • распределение Кальцинаты подозрительные: • квадранты • распределение Асимметрия структуры: • квадранты Узловые образования: • форма, контуры, плотность • квадранты • зоны Нарушение архитектоники ткани: • квадранты Интрамаммарные л/узлы: Аксиллярные л/узлы:	Наличие протезов: Тип плотности тканей молочных желез по ACR: Кожа, сосок и ареола: Структура ткани: Кальцинаты доброкачественные: • квадранты • распределение Кальцинаты подозрительные: • квадранты • распределение Асимметрия структуры: • квадранты Узловые образования: • форма, контуры, плотность • квадранты • зоны Нарушение архитектоники ткани: • квадранты Интрамаммарные л/узлы: Аксиллярные л/узлы:
Заключение: краткое описание выявленной патологии с указанием вероятностного диагноза и указание категории Bi-Rads. При различных категориях Bi-Rads в молочных железах указывают категорию для каждой.	
Рекомендации: указать в заключении конкретный неинвазивный или инвазивный метод дообследования.	

Приложение 3

Протокол шаблона описания исследования маммографии по скринингу

Описание:

1. Качество выполненного исследования по системе PGMI
2. Рентгенологическая плотность структуры по ACR
3. При обнаружении патологии врач-рентгенолог сохраняет ключевое изображение с отметкой патологии, которое автоматически отображается в протоколе описания.

Заключение:

Отображается текстовое поле: прописывают выявленные изменения с указанием категории BI-RADS (0-1-2), при различных категориях Bi-Rads указывают для каждой с рекомендациями при необходимости метода дообследования.

Государственное бюджетное учреждение здравоохранения города Москвы

"ДЦ № 3 филиал № 4 " Департамента здравоохранения города Москвы"

Диагностический центр №3, Филиал №4

Скрининг рака молочной железы с помощью маммографии

Дата исследования: **27-12-2011 12:54** Исследование № **AGFA000001564015**

ФИО пациента: **Тест Скрининг Автозаполнение**

Дата рождения:

Пол: ID пациента: **AG01169108**

ОПИСАНИЕ

Качество выполненного исследования по системе PGMI: P

Рентгенологическая плотность структуры по ACR: A

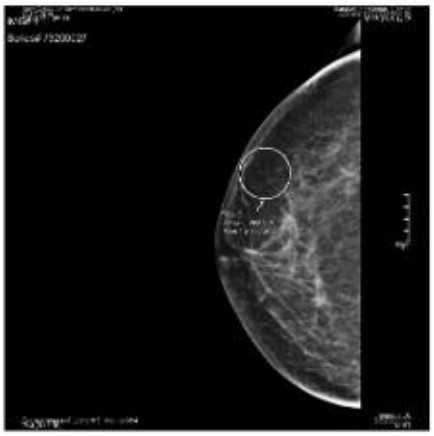

ЗАКЛЮЧЕНИЕ

Категория BI-RADS: 0 (требуется дополнительное обследование)